

DIAGNÓSTICO CLÍNICO DE LAS ENFERMEDADES EXTERNAS DE LOS ANIMALES DOMÉSTICOS

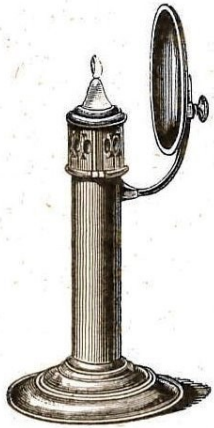


Fig. 12. — Espejo cóncavo, para la iluminación focal del ojo.




Fig. 13. — Lámpara de Priestley-Smith, para la iluminación focal del ojo.



Fig. 15. — Exploración del ojo a la luz del día, por el método de la imagen derecha.




Fig. 16. — Exploración del ojo a la luz del día, por el método de la imagen invertida.

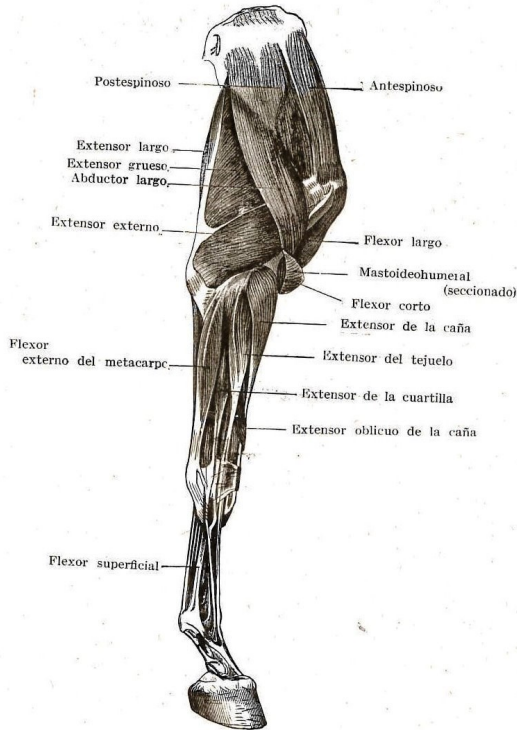


Fig. 20.— Miembro torácico del caballo (cara lateral).

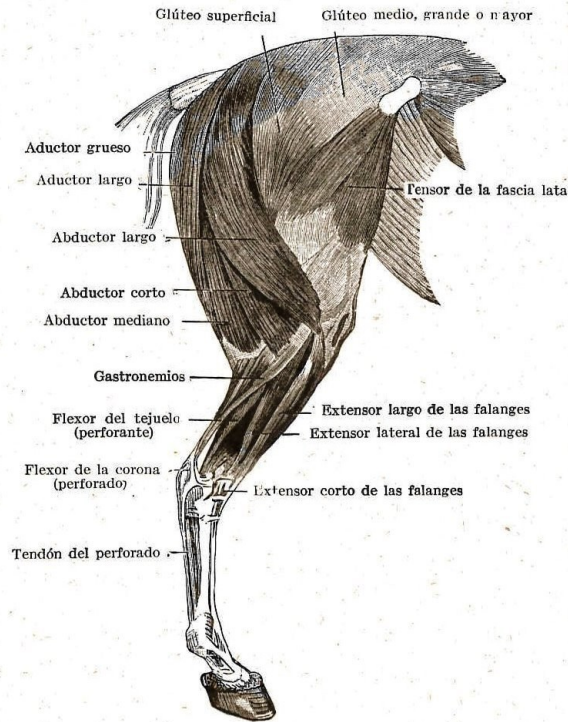


Fig. 29. — Cara lateral de la extremidad posterior del caballo. (Según Leisering.)




Fig. 18. — Espéculo vaginal de Polansky, para hembras mayores. Cerrado. Abierto.