

S. Ramón y Cajal

¿Neuronismo o reticularismo?

Las pruebas objetivas de la
unidad anatómica de las células nerviosas

Madrid
1933

Al prof. Dr. Francisco Tello -
homenaje de alta consideracion y
fraternal amistad.
S. Ramon Cajal.

¿Neuronismo o reticularismo?

Las pruebas objetivas de la unidad anatómica de las células
nerviosas

por

S. Ramón y Cajal

Madrid
16 Febrero
1934

No obstante las pruebas objetivas innumerables aducidas en pro de la doctrina de la discontinuidad de los elementos constitutivos de la sustancia gris, de vez en cuando, adviértese un retoñamiento del reticularismo, sobre todo desde que APATHY creyó demostrar en los ganglios de los invertebrados la existencia de una red al parecer continua entre las neurofibrillas de la *Püncksubstanz*. Hoy nos encontramos también, gracias a la actividad infatigable de HELD y de sus discípulos, ante un nuevo brote de la hipótesis de la continuidad.

No nos extraña este retorno a la vieja tradición de las redes de GERLACH. Es fuerza reconocer que para ciertos espíritus la teoría reticular ofrece seducciones y comodidades explicativas extraordinarias. Entre otras ventajas fisiológicas, ofrecería la inestimable de comprender sencillamente la propagación de los impulsos nerviosos de unas neuronas a otras y de su difusión en multitud de direcciones dentro de la sustancia gris.

Pero no se trata aquí de aquilatar la simplicidad y comodidad teóricas (más aparentes que reales) de una concepción, sino de justipreciar hasta qué punto se conforma con los hechos conocidos y fácilmente demostrables.

El presente opúsculo, más que pugna polémica, casi siempre estéril, será la exposición sucinta de las observaciones contrarias a la concepción de APATHY, BETHE y HELD. Mi propósito es describir brevemente *lo que yo he visto* en cincuenta años de trabajo y lo que cualquier observador, exento de prejuicios de escuela, puede fácilmente comprobar, no en tal

Donativo Dr. Tello



cual célula nerviosa, acaso mal fijada o de tipo anormal, sino en millones de neuronas vigorosamente coloradas por diversos métodos de impregnación.

Nos impulsa, además, un afán de claridad. El reticularismo, aún defendido por sus más autorizados y brillantes adalides, aparece siempre nebuloso y contradictorio. Cada antineuronista defiende obstinadamente una fórmula personal con pocos puntos de contacto con las sostenidas por sus congéneres. Y, lo que es más grave, todas ellas son poco conciliables con los datos positivos aportados por la fisiología, la patología, la ontogenia y la filogenia del sistema nervioso. Al revés del neuronismo, cuya base se robustece y ensancha al influjo de la neurogenia, regeneración nerviosa, la fisiología y la patología, etc.

Claro es que la técnica del porvenir puede aportar argumentos nuevos e insospechados en favor de la tesis reticularista o de otras concepciones. Una pequeña mejora en el rendimiento de un método o un descubrimiento histológico de alcance general, pueden obligarnos a modificar nuestras conclusiones. Mas hoy por hoy esta revisión no parece próxima ni probable. Podemos, pues, adoptar aún, sin reservas, la genial doctrina de HIS, FOREL y de KÖLLIKER, puesto que se apoya en innumerables hechos concordantes, recogidos en el sistema nervioso de vertebrados e invertebrados.

Para la más cómoda exposición seguiremos el orden siguiente:

Primera parte.

- a) De la historia del neuronismo.
- b) De las copiosas observaciones exactas en que se apoya, con inclusión de las dudas y reparos esgrimidos modernamente contra la concepción neuronal.

Segunda parte.

- c) De las pruebas neurogénicas irrecusables.
- d) De los hechos favorables ofrecidos por el proceso de la regeneración nerviosa y los métodos de cultivo.
- e) Y con laconismo, impuesto por la brevedad de este estudio, expondremos también algunos argumentos sacados de la fisiología y patología.

PRIMERA PARTE

CAPITULO I

APUNTES HISTÓRICOS TOCANTES A LA DOCTRINA NEURONAL

Con razón se atribuye a los ilustres W. HIS (1886 y 1890) y FOREL (1887) la idea luminosa de que las expansiones de las células nerviosas se terminan libremente, tanto en la substancia gris como en los órganos sensibles y sensoriales periféricos. El prof. WALDEYER (1) fué en Alemania, junto con KÖLLIKER, SCHIEFFERDECKER, etc., el propagandista de esta concepción. En Francia, donde la doctrina se acogió con entusiasmo, gracias a las pruebas aportadas por nosotros, el paladín más decidido fué MATÍAS DUVAL. En fin, en Italia defendieron con fervor la nueva doctrina TANZI y LUGARO.

Resumiendo las sugerencias esparcidas por los diversos trabajos de

(1) El profesor WALDEYER, a quien gentes poco enteradas atribuyen la doctrina neuronal, que apoyó con el prestigio de su autoridad, no aportó ninguna observación personal, limitándose a exponer breve y brillantemente (1891) las pruebas objetivas aducidas por HIS, nosotros, KÖLLIKER, RETZIUS y VAN GEHUCHTEN, e inventando la feliz expresión de *neurona*. Exposiciones populares de conjunto, ilustradas con diagramas y grabados muy expresivos en pro de la doctrina neuronal, se publicaron poco después de nuestros trabajos por VAN GEHUCHTEN (1891), v. LENHOSSÉK (1891), KUFFER (1892), CHARPY (1892), DAGONET (1892), AZOULAY (1893), BAKER (1893), TANZI (1893), E. A. SCHAFFER (1893), HIS (1893), HELD (1893)—que resumió nuestras conferencias populares de Barcelona—, GUSTAV RETZIUS (1896), etc. Descripciones sintéticas, a veces con esquemas, fueron publicadas, aparte de las de WALDEYER, por DÉJERINE (1805), M. HEIDENHAIN, P. SCHIEFFERDECKER y otros sabios. Oportunamente serán citadas las obras de estos ilustres histólogos, sin olvidar al gran VERWORN (1900), el eminente fisiólogo alemán, y el no menos ilustre A. KÖLLIKER (1906), que acogió, generoso, en sus numerosas publicaciones, nuestras ideas, ampliándolas con nuevas ilustraciones y descubrimientos. Por nuestra parte, dimos a la prensa diversas exposiciones de la doctrina en artículos polémicos. Citemos entre ellos (aparte de mi libro de conjunto): *El Renacimiento de la doctrina neuronal*, Barcelona, 1907. Die histogenetischen Beweise der Neuronentheorie von His und Forel. *Anat. Anz.* XXX Bd. 1907; L'hypothèse de la continuité d'APATHY. Réponse aux objections de cet auteur contre la théorie neuronale. *Travaux du Lab. de rech. biol.* VI. 1908, y *Anat. Anz.* XXXIII Bd. 1908; Nouvelles observations sur l'évolution des neuroblastes avec quelques remarques sur l'hypothèse neurogénétique de HENSEL-HELD. *Anat. Anz.* XXXII. 1908.

HIS, basadas sobre todo en sus admirables observaciones sobre la neurogénesis del hombre, decíamos en 1899 (edición española de nuestra *Histología del sistema nervioso*), sobre poco más o menos, lo siguiente: "HIS afirma que los cilindro-ejes embrionarios representan la continuación del primer apéndice brotado en los *neuroblastos*; fuerza es, por tanto, admitir que cada fibra, o sea cada *neurita*, durante un período muy largo de su evolución debe crecer por sus cabos libres. No es presumible que este proceso deba modificarse ulteriormente ni para los axones ni para las expansiones protoplásmicas. Además, conocemos desde hace mucho tiempo una serie de terminaciones periféricas libres, por ejemplo, las de la *córnea*, *piel*, *corpúsculos táctiles* de PACINI, MEISNER y KRAUSE, las placas motrices, &c., en todos los cuales hizo notar que las últimas ramas nerviosas acaban por un extremo libre o arborización no anastomosada."

La misma doctrina sería aplicable, según HIS, a los *ganglios sensitivos* (1), cuyas expansiones acabarían libremente. Por cierto que este sabio, no obstante la insuficiencia de los métodos usados, descubrió el hecho interesante de que las células sensitivas adoptan al principio la forma bipolar, para tornarse sucesivamente monopolares. (Confirmado por nosotros en 1890.)

Por su parte, FOREL (1887), que vió algunas preparaciones del método de GOLGI, declaraba, casi al mismo tiempo que HIS, la independencia de las células nerviosas o neuronas. Fundábase sobre todo en que los experimentos de GUDDEN (arrancamiento de los axones), provocan solamente la atrofia de las células nerviosas de origen (centros tróficos de DEITERS) (2).

Esta concepción de HIS y FOREL, basada tanto en observaciones directas como en generalizaciones muy ingeniosas y verosímiles, representaba una reacción vigorosa contra las teorías reticulares de GERLACH y de GOLGI, que, por entonces, dominaban en la ciencia neurológica.

Mención muy especial merece el eminente sabio italiano GOLGI, que,

(1) HIS: Die Neuroblasten und deren Entstehung im embryonalen Mark. *Abh. der math. physik. Klasse der Königl. Sachs. Gesellsch. d. Wissensch.* Bd. XV. 1889.

Véase también: Zur Geschichte des menschlichen Rückenmarks & der Nervenwurzeln. Octubre 1886.

EBENDA: Über den Aufbau unseres Nervensystems. *Verhandlungen*, etc. 1893.

(2) FOREL (A.): Einige hirnanatomische Betrachtungen & Ergebnisse. *Arch. f. Psych. & Nervenheilkunde*. Bd. 18. 1887.

con ser reticularista convencido, aportó importantes argumentos a la doctrina del contacto. Armado con dos métodos valiosísimos de impregnación (el del cromato de plata y del bicloruro de mercurio) el sabio de Pavía (1873-1886), además de aportar muchos datos morfológicos valiosos sobre las neuronas y las colaterales nerviosas, contribuyó al neuronismo con el dato fundamental, entonces revolucionario, de que las dendritas caminan independientemente por el seno de la substancia gris y se terminan mediante cabos libres. ¡Lástima que GOLGI supusiera sin pruebas que esta tupida y complicadísima urdimbre de arborizaciones protoplásmicas, que rellena la substancia gris, afectando formas regionales variadísimas, bien estudiadas por el citado sabio, carece de capacidad conductriz! En la gran oficina de la vida mental, dichas expansiones desempeñarían un oficio meramente trófico. La propagación del impulso nervioso tendría por cauce exclusivo una red fina intrincadísima, extendida por la substancia gris e integrada: a), por la anastomosis de las colaterales nerviosas de las células del *1 tipo* (motrices); b), por las arborizaciones axónicas de las células del *2 tipo* (*tipo sensitivo*, correspondiente a lo que nosotros hubimos de designar más tarde *células de axon corto*), y c), en fin, por las *ramificaciones centrales del axon de los corpúsculos de los ganglios sensitivos o sensoriales* (1).

Es una triste verdad que casi nadie puede sustraerse enteramente a la tradición y al espíritu de su época. A pesar de su gran originalidad, sufrió GOLGI en buena parte la sugestión de las *redes intersticiales difusas* de GERLACH. En todo caso, la boga de las teorías de GOLGI, sobre todo en Italia, fué considerable. Sus más fervorosos adeptos fueron: L. SALA, FUSARI, MONDINO, VERATTI, MARTINOTTI, &c. También en el extranjero logró entusiastas partidarios, aunque fueron más numerosos sus contradictores. En Italia mismo no persuadió a talentos tan esclarecidos como TANZI, LUGARO, &c, ni a su sobrino, ayudante y continuador en la cátedra de Pavía: el ingenioso y malogrado PERRONCITO (2).

Como eco lejano de la teoría de GERLACH, surgió en DOGIEL (ruso)

(1) Véanse, entre otros muchos trabajos concernientes al sistema nervioso, la obra magna de GOLGI: *Sulla minuta anatomia degli organi centrali del sistema nervoso*. Milano, 1885, y también su *Opera omnia*, publicada en italiano y alemán y bien conocida de todos. Más adelante aludiremos a otras comunicaciones suyas.

(2) Murió consecutivamente a dolencias contraídas durante la guerra mundial.

la concepción reticular, bien que modificada (1891-1893), basada en las fusiones accidentales de las neuronas y fibras nerviosas producidas por los fijadores de la coloración vital de EHRLICH. Llegó hasta describir en la retina gruesos puentes protoplasmáticos interdendríticos.

A despecho de las vacilaciones interpretativas del ilustre DOGIEL y de algunos de sus discípulos, que trabajaron con gran fortuna, empleando el azul de metileno, sobre el *gran simpático*, los *ganglios sensitivos*, la *retina*, el *cerebelo* y las *terminaciones nerviosas periféricas*, &c., buena parte de los resultados obtenidos encajan perfectamente en el cuadro de la doctrina neuronal, a la cual el maestro ruso se fué aproximando mucho en los últimos años de su vida. Acaso nuestros trabajos con el método de EHRLICH y el de GOLGI sobre la *retina*, el *gran simpático* y el *cerebelo* pudieron contribuir algo a esta feliz evolución doctrinal, descartando, entre otros prejuicios, el muy añejo y avasallador de las anastómosis entre gruesas dendritas.

En obsequio a la brevedad y considerando que trataremos de ellas luego, callo aquí nuestras contribuciones a la demostración y consolidación de la hipótesis de HIS. Sólo haré notar el hecho curioso de que mis ideas fueron formuladas en 1888, y después, en 1889 y 1890, sin tener conocimiento de los trabajos y conclusiones de HIS y FOREL. Sólo más tarde (1890) leímos las comunicaciones embriológicas de HIS, anteriores a mis investigaciones, y eso gracias a la amabilidad del ilustre histólogo de Leipzig. A causa de mi penuria bibliográfica, sólo le cito en mi primera exploración neurogenética de la médula espinal (1890) Por lo demás, estas coincidencias con el pensamiento de maestros ilustres, ajenas a toda sugestión oral o libresca, suelen constituir el mejor tónico moral y la más sólida garantía de la legitimidad de las interpretaciones adoptadas.

De buen grado agregaríamos a la lista de los colaboradores del neuronismo a H. HELD, porque durante los años 1893 y siguientes aportó tres hechos importantes: los *cállices del núcleo del cuerpo trapezoide*, los *plexos pericelulares del coclear* en el *ganglio ventral* del acústico, y más tarde, sirviéndose de métodos de propia invención, los *bulbos terminales* de las fibras sensitivas de la médula espinal (*Endfüssen*). Con tales hallazgos contribuyó HELD a robustecer la teoría del contacto, aunque la modificara algo después con la hipótesis de la *incrustación*, perfectamente compatible, por otra parte, con la concepción de HIS. Desgraciadamente, se pasó ulteriormente al bando de los secuaces de la conti-

nuidad, sobre todo cuando creyó hallar en ciertas imágenes equívocas y falaces de los métodos neurofibrilares y del proceder de GOLGI, hechos probatorios de su novísima tesis. Pero de las objeciones de HELD y BIELSCHOWSKY y otros contra la doctrina neuronal, así como de las ilusiones y celadas que amenazan al neurólogo más cauteloso, cuando ciertas imágenes esporádicas y eventuales son, por exceso de celo, interpretadas demasiado literalmente, hablaremos más adelante.

Y ahora un recuerdo a un precursor genial del neuronismo. Por tal diputamos a MAX SCHÜLTZE, hoy casi enteramente olvidado de los sabios, a pesar de ser descubridor, aparte de otros hechos, de las neurofibrillas. En su conocido artículo del *Stricker's Handbuch* (1871), se encuentran observaciones positivas y reservas críticas impregnadas de gran sagacidad y prudencia. Late en ellas, a modo de postulado tácito, la doctrina de la discontinuidad. En vano se buscaría entre los grabados con que ilustró su artículo, una sola anastómosis ni el menor indicio del syncytio de GERLACH (1). Además, en el texto, destacan juicios como este: "Die feinen Faserchen (Primitivfibrillen) welche aus den Verästelungen hervorgehen entziehen sich sehr bald der Beobachtungen. Ihr endliches Schicksal ist unbekannt." Y acerca de las anastómosis por dendritas gruesas, sin negar en absoluto su posibilidad, hace notar: "Die sorgfältigsten Isolierungsversuche von Deiters haben nur negative Resultate ergeben. Ebenso ist es mir bei vielen bezueglichen Versuchen an dem zum Studium der Ganglienzellen unübertrefflich geeigneten elektrischen Lappen des Gehirns zur Zitzezoch eingegangen, obgleich Rudolf Wagner hier früher deutliche Anastomosen erkannt zu haben angibt, habe ich mittels besserer Isolierungsmethoden kein Beispiel einer solchen finden können." Tampoco ve anastómosis en las terminaciones nerviosas periféricas.

Esta exquisita circunspección, que quisiéramos ver hoy compartida por algunos famosos maestros de la neurología, evitó a MAX SCHÜLTZE el precipitarse en las equivocaciones y fantasías de HARLESS, LIEBERKÜHN, WAGNER, ARNOLD, FROHMANN, BEALE, JOLLY, MEYNERT (tan meritorio por otros conceptos), ARNDT, BESSER y bastantes más.

Los atisbos geniales de HIS y FOREL y los trabajos de GOLGI, adole-

(1) Véase la figura 28, correspondiente al asta anterior de la médula espinal (Allgemeines zur den Strukturelementen des Nervensystems. *Stricker's Handbuch*, 1871.

070

1889. —

En el artículo "Conexión general de los elementos nerviosos" *Medicina practica* 2 Oct. 1889. (Trab. recogidos pag 479) ya cita a Forel

cían de dos graves lagunas: la demostración patente, indiscutible, del modo de terminarse los axones en los centros y las verdaderas relaciones de las ramificaciones nerviosas con las neuronas.

HIS, que se sirvió de la hematoxilina, aplicada de preferencia en los embriones humanos, si observó perfectamente, como dejamos dicho, los *neuroblastos*, no alcanzó a sorprender la terminación axónica intra o extramedular; sus neuritas embrionarias aparecen acabadas en pico de sonda, siendo así que se terminan, según demostramos nosotros y MICHAEL VON LENHOSSÉK (1890), mediante una maza o espesamiento erizado de crestas y de apéndices rudimentarios (nuestro *cono de crecimiento*).

En realidad, el primer descubrimiento del modo de terminarse un axón adulto tuvo lugar en 1888 en el cerebelo de las aves (1), y la primera vez que se sorprendió la punta de un axón embrionario en vías de crecimiento acaeció en 1890, en los embriones de pollo del tercer día de la incubación (CAJAL (2), y después v. LENHOSSÉK) (3). Luego pudimos confirmar esta terminación libre de las neuritas, con sus aparatos pericelulares en un gran número de órganos (cerebelo, médula espinal, asta de AMMON, bulbo olfatorio, retina, tálamo, gran simpático, lóbulo óptico, etcétera).

Quizás no carezca de interés reproducir aquí las palabras con que en 1888 y 1889 combatimos el reticularismo. "Nosotros hemos hecho prolijas investigaciones—escribíamos—sobre la marcha y conexiones de las fibras nerviosas de las circunvoluciones cerebrales y cerebelosas del hombre, mono, perro, &., y no hemos logrado nunca ver una anastómosis entre ramificaciones de dos prolongaciones protoplásmicas diferentes, ni tampoco entre los filamentos emanados de una misma expansión de DEITERS; las fibras se entrelazan por modo complicadísimo, engendrando un plexo intrincado y tupido, pero jamás una red. Las observaciones que acabamos de exponer sobre la estructura del cerebelo de las aves apoyan también esta manera de ver; diríase que cada elemento es un cantón fisiológico absolutamente autónomo."

(1) Estructura de los centros nerviosos de las aves. *Rev. trim. de Histología normal y patológica*. 1 de Mayo de 1888, Barcelona, y Morfología y conexiones de los elementos nerviosos de las aves. *Ibidem*. Mayo de 1888, Barcelona.

(2) CAJAL: *Anat. Anzeiger*. Bd. V. 1890.

(3) LENHOSSÉK: *Vernandl. d. X internat. Congrès zu Berlin*. Bd. II. 1890.

Aludíamos aquí especialmente a las terminaciones en *borla o pincel* en torno de las células de PURKINJE, que sorprendimos por primera vez en la gallina y en la paloma, disposiciones confirmadas en mi Memoria de 1889, donde estudiamos de preferencia el cerebelo de los mamíferos, corroborando la doctrina neuronal (1) y ampliando sus fundamentos objetivos.

En otro trabajo de 1888 describimos las neuronas de la retina como unidades independientes, refutando la hipótesis de las anastómosis sostenida por DOGIEL, fundada sobre las revelaciones del método de EHRLICH. Decíamos: "Las redes descritas por DOGIEL entre las arborizaciones inferiores de las células bipolares, no han podido ser comprobadas por nosotros, por lo cual nos inclinamos a pensar que este autor ha tomado por anastómosis el caso frecuente de superposiciones y contactos de los extremos de fibras emanadas de elementos bipolares distintos. Quizá pueda explicarse por la misma facilísima equivocación la red horizontal (*rete dei fiocchetti*) que señala TARTUFERI en la zona más interna del *estrato reticular interno* retiniano y constituida por las pretendidas anastómosis" (2).

Poco después de nosotros llegó al terreno recién desbrozado una pléyade de trabajadores entusiastas, que confirmaron nuestros hallazgos e ilustraron y ampliaron notablemente la concepción de HIS, enriqueciéndola con un lujo de pruebas de valor inapreciable.

Inició estas exploraciones el gran KÖLLIKER (3) con numerosas monografías, entre las cuales descuellan las del *cerebelo, médula espinal, cerebro*. Siguió (1892) v. LENHOSSÉK (4) con diversas interesantes con-

(1) Sur l'origine et la direction des prolongations nerveuses de la couche moléculaire du cervelet. *Intern. Monatschr. f. Anat. u. Physiol.* Bd. VI. 1889. (Aquí se estudian en las aves y mamíferos los nidos o cestas de las células de PURKINJE, ampliando nuestras primeras observaciones.)

(2) Sur le morphologie et les conexions des éléments de la rétine des oiseaux. *Anat. Anzeiger*, núm. 4. 1889.

(3) KÖLLIKER: Das Kleinhirn. *Zeitschr. f. wissenschaftl. Zoologie*. Bd. XLIX, 1890.

Idem: Ueber den feineren Bau des Rückenmarkes. *Sitz. d. Würzb. phys-med. Gesellsch. 8 Maerz*, 1890.

(4) V. LENHOSSÉK: Der feinere Bau des Nervensystems im Lichte neuester Forschungen (1895). Véanse sus importantes investigaciones sobre el *Lumbricus*.

tribuciones sobre la *médula espinal* y la *cadena nerviosa* del *Lumbri-cus*, &.; continuó con su ingenio y paciencia insuperables el profesor RETZIUS (1902-05), de Estocolmo (1), autor de copiosas y monumentales comunicaciones sobre el sistema nervioso de vertebrados e invertebrados; y casi contemporáneamente, o poco después, abordaron el tema de las conexiones internerviosas van GEHUCHTEN (2), de Lovaina; EDINGER, P. RAMÓN, LUGARO, FALCONE, NAGEOTTE, MARINESCO, ILLERA, LAVILLA, ATHIAS, BLANES, TELLO, AZOULAY, CALLEJA y otros muchos investigadores que fuera prolijo enumerar. La bibliografía, sumamente copiosa, de los confirmadores del neuronismo, vendrá más adelante, conforme lo exija el esclarecimiento del texto. Aquí sólo citamos las monografías primeras e inaugurales del largo proceso de confirmaciones y perfeccionamientos de la concepción de HIS.

CAPITULO II

LAS PRUEBAS HISTOLÓGICAS

Variedades de sinapsis neuronal. Membrana celular.

Expuestos concisamente los antecedentes históricos de la concepción de la discontinuidad, es hora ya de que manifestemos los hechos clarísimos e incontestables en que se funda. No reuniremos aquí todos los conocidos argumentos objetivos: ello nos obligaría a escribir un libro extenso y además superfluo, ya que las pruebas del pensamiento de HIS y de FOREL están coleccionadas en todos mis libros y monografías, sin contar las numerosísimas y concluyentes allegadas por sabios insignes. Aquí escogeremos exclusivamente las disposiciones de conexión interneuronal que nos parecen más expresivas e inequívocas. Para el mejor orden expositivo, conviene formular una clasificación. Casi todas las re-

Arch. f. mikrosk. Anat. Bd. XXX. 1892, y otros trabajos valiosos sobre las raíces posteriores, &.

(1) RETZIUS: *Biol. Untersuchungen*. 1892. Stockholm, & *Neue Folge*, IV. Die nervösen Elemente des Kleinhirns. 1892. Consúltense los volúmenes posteriores de su obra y, sobre todo, el libro fundamental: *Zur Kenntnis des Nervensystems der Crustaceen. Biol. Untersuchungen. N. Folge*. Bd. 1890.

(2) V. GEHUCHTEN: La structure des centres nerveux. La moelle épinière et le cercelet. *La Cellule*. Tom. VII. 1892.

laciones por contacto conocidas hasta hoy pueden reunirse en los grupos siguientes:

1. *Conexión axo-somática por nidos nerviosos ricos en fibras* (cerebelo, &.).

2. *Conexión axo-somática por cálices o cestas pobres en fibras* (a, terminaciones retinianas en las *amacrinas* de *asociación*; b, los *cálices de HELD* del núcleo del cuerpo trapezoide; c, terminaciones acústicas centrales, etc.).

3. *Conexiones axo-somáticas por tubérculos nerviosos terminales*, con o sin proyecciones pericelulares (*ganglio lateral* del vestibular de peces, reptiles y aves). Terminación inferior de las *células bipolares* para bastón en la retina, etc.

4. *Conexiones axo-somáticas individuales* o colectivas, mediante un búcaro nervioso pericelular, o la incrustación de un penacho o pincel de neurofibrillas (terminaciones periféricas del *nervio coclear* y *vestibular* en las aves y mamíferos, etc).

5. *Conexiones axo-somáticas por nidos amplios*, de los cuales se destacan bulbos o excrescencias terminales (ENDFÜSSEN DE HELD) (médula espinal, bulbo raquídeo).

6. *Conexiones axo-dendríticas por fibras trepadoras* (cerebelo).

7. *Conexiones axo-dendríticas por engranajes* (glomérulos cerebelosos, retina de insectos y crustáceos, asta de AMMON, etc.).

8. *Conexión axo-dendrítica por ramas nerviosas cruciales u oblicuas* de gran longitud (cerebro, capa molecular del cerebelo, ganglio interpedular, cerebro, etc.).

9. *Conexión axo-dendrítica mediante plexos planos y paralelos yuxtapuestos* (*capas plexiformes* de la retina, etc.).

10. *Conexión axo-dendrítica por arborizaciones difusas o en pléyade*.

11. *Conexiones y disposición terminal* de algunas arborizaciones nerviosas periféricas (placas motrices, corpúsculos de GRANDRY-MERKEL, etc.) (1).

Existen todavía muchos tipos de terminaciones por contacto, que omitimos en obsequio a la brevedad.

Conexiones *dendro-dendríticas* y conexiones *axo-axónicas* como las

(1) De los argumentos favorables tomados de la neurogenia, regeneración nerviosa, lesiones anatomopatológicas centrales, etc., trataremos en la segunda parte de este trabajo.

que describe LEVI en los peces (1), no las hemos podido descubrir. No negamos su posibilidad, declaramos solamente que en treinta y cinco años de trabajos pacientes con los procederes de impregnación no hemos logrado persuadirnos de su existencia. Creemos, sin embargo, que se trata verosímelmente de apariencias falaces de que son, a veces, víctimas hasta los mejores observadores.

Una advertencia general antes de proseguir. Todas las terminaciones nerviosas por contacto descritas por nosotros en numerosas monografías se mostraron con absoluta evidencia y en preparaciones irreprochables. Las arborizaciones terminales pálidas, mutiladas, confusas por accidentes del teñido, y, con mayor razón, las anormales (2) han sido sistemáticamente descartadas. En nuestras pesquisas nos hemos atendido siempre a una norma que podríamos designar *estadística*. Solamente consideramos admisibles y reales aquellas disposiciones de contacto *constante* entre ambos factores de la articulación, sobre todo cuando uno de ellos aparece vigorosamente impregnado, y mejor aún teñido en matiz diferente. Las preparaciones que más confianza nos inspiran son las que ofrecen las neuronas casi incoloras o coloradas de un tono rosa o rojo, en contraste vigoroso con el tono café negro de las arborizaciones nerviosas. Semejante contraste nos parece signo inequívoco de discontinuidad substancial, dado que la brusca cesación del color de las ramas nerviosas finales implica propiedades físicoquímicas ajenas a las peculiares del esqueleto intraneuronal. El contacto físico puede alcanzar gran intimidad, pero en todo caso siempre existe entre ambas superficies de la sinapsis frontera separatoria. Pero de estos y otros temas de criteriología técnica, y singularmente del peligro que lleva consigo el practicar y estudiar cortes demasiado finos en tejidos como el nervioso, cuyas células y proyecciones dendríticas y axónicas abarcan áreas enormes, trataremos en otro lugar.

Membrana neuronal.—La admisión de un contacto entre las arborizaciones nerviosas y las neuronas plantea como cuestión previa un pro-

(1) LEVI (G.): Trattato de Istologia. Torino, 1927.

(2) No existe jamás uniformidad absoluta en la forma de las conexiones interneuronales, aun dentro del mismo tipo celular. La sustancia gris ofrece siempre variedades morfológicas, desviadas y aun anormales, que culminan, según hemos comprobado repetidamente, en el cerebelo y en los ganglios. A lo que se agrega la acción alterante de los reactivos, sobre todo del formol.

blema perentorio. Las últimas arborizaciones nerviosas ¿tocan realmente el protoplasma desnudo de la célula o existe entre ambos factores de la sinapsis membranas limitantes?

Nos decidimos desde luego por esta última opinión, aunque haciendo la salvedad de que las películas limitantes poseen en ocasiones delgadez tan extrema que su espesor (doble contorno) escapa al poder resolutivo de los más poderosos objetivos apocromáticos.

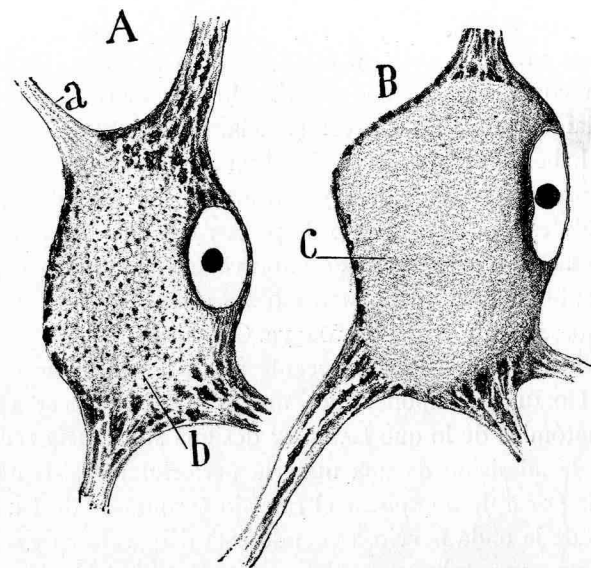


FIG. 1.ª—Células motrices de la médula espinal del gato. Fenómeno de la cromatolisis consecutiva a una herida de la sustancia gris. Nótese el núcleo tangencial bajo cutícula invisible; b, c, citoplasma.

Consignemos aquí algunos de los argumentos favorables a la existencia de dicha cutícula:

a) *Observación directa* de una fina cubierta en las células gigantes del *lóbulo eléctrico* del torpedo.

b) *Cromatolisis de NISSL*, reveladora, en los casos extremos, de un obstáculo resistente a la expulsión del núcleo y del citoplasma (método de NISSL y neurofibrillares) (figura 1.ª).

c) *Hinchazones enormes del soma neuronal* en estado patológico y, sobre todo, de las dentritas normales teñidas por el método de EHRlich (grandes varicosidades), sin que esta distensión ocasione la salida del

contenido protoplasmático, por lo menos en la mayoría de los casos.

d) *Dislocaciones del citoplasma* y núcleo cuando se tratan ciertos focos del sistema nervioso por el alcohol absoluto, con formación consecutiva de un vacío, a veces considerable, subcuticular (*foco ventral* del acústico, etc.).

Red pericelular.—Señalada brevemente por nosotros en 1897, mejor descrita por GOLGI (1898), DONAGGIO, MEYER, BETHE, etc., aparece en los preparados del azul de metileno (fig. 2.^a) como una red apretada sin continuación con la glia ni la neuroglia (GOLGI, DONAGGIO). Un estudio prolijo de este armazón exterior nos persuadió de que probablemente se trata de un coágulo reticulado provocado por ciertos fijadores. Hoy, aunque dudamos aún de su preexistencia, nos sentimos menos negativistas, por haber tenido ocasión de observar dicha red pericelular, no sólo en los preparados de GOLGI y EHRLICH, sino en los obtenidos por cierta fórmula especial del nitrato de plata reducido, que por cierto sólo la revela en las grandes células de axon corto del cerebro (1). En todo caso, semejante retículo, preexistente o no, sería extraño a las arborizaciones nerviosas, conforme notaron ya GOLGI, DONAGGIO y CAJAL (2).

Nuestra incertidumbre en lo tocante a la preexistencia de la red pericelular de GOLGI nos impone, pues, una gran reserva acerca de la identificación anatómica de lo que LANGLEY designa *substancia receptiva*. Sabido es que la admisión de una materia pericelular resistente a la conducción tiene por objeto explicar el retardo (crontaxia de LE PIC) de la propagación de la onda nerviosa cuando ésta debe saltar de una neurona a otra o de un axon sobre una fibra muscular. Sin entrar en pormenores, notemos por ahora que este retardo se concilia mejor con la doctrina neuronal que con la teoría de la continuidad.

Si, pasando del terreno microscópico al ultramicroscópico, deseamos informarnos de la concepción actual de la membrana, todo son conjeturas y contradicciones en los cultivadores de la química coloidal. Claro es que estos sabios han enfocado el problema desde el punto de vista del

(1) Lo que aumenta nuestras dudas es que RAMÓN VINÓS ha teñido por el cromato de plata y fotografiado redes análogas en torno a las neuronas y *dentro y fuera de los vasos* (trabajo inédito que guardamos para ser publicado en breve).

(2) CAJAL: Consideraciones críticas sobre la teoría de BETHE, etc. *Trabajos del Lab.*, etc. Tomo II, 1903.

Véase también: La red superficial de las células nerviosas centrales. *Rev. trim. microgr.*, 1898, tomo III.

recambio material de las células y no han considerado especialmente el caso de las sinapsis neuronales.

Quien desee documentarse en estos problemas de bioquímica debe consultar los trabajos de OBERTON, NATHANSON, TRAUBE, RUBLAND, MÖ-

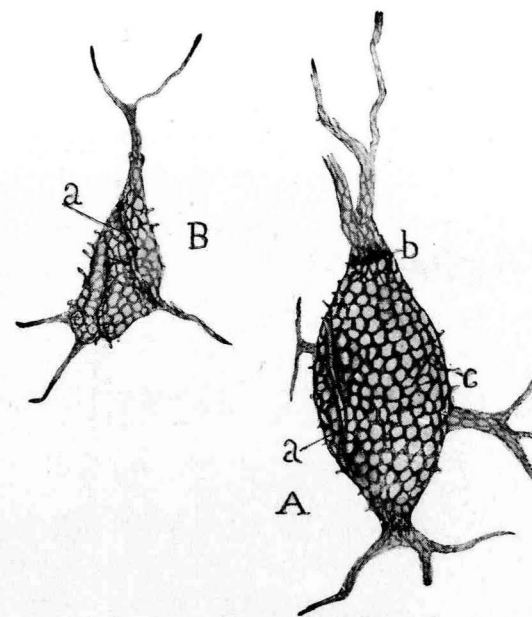


FIG. 2.^a—Células de axon corto de la corteza cerebral del gato (método de EHRLICH algo modificado.—A, célula grande; B, célula pequeña; a, repliegues de la red pericelular que pueden pasar erróneamente por fibras nerviosas; b, anillos polares fuertemente teñidos; c, espinas nacidas en ángulo recto.

LLENDORF, etc., que aquí no extractamos por no salirnos del cuadro de nuestro tema.

Pasemos ahora a señalar los principales tipos de sinapsis, acerca de cuya realidad no abrigamos la menor duda.

CAPITULO III

1.—CONEXIONES AXO-SOMÁTICAS MEDIANTE CESTAS NERVIOSAS RICAS EN FIBRAS (“NIDOS” O “CESTAS” DEL CEREBELO, ETC.).

El prototipo de este modo de conexión, descubierta por nosotros en 1888, encuéntrase en el cerebelo. El contacto se establece entre las

ramas nerviosas descendentes de las *células estrelladas* de la capa molecular y el soma de las células de PURKINJE, incluyendo el segmento inicial amedulado de sus neuritas. Esta notable relación interneuronal, demostrable con grandísima claridad por tres métodos: el de GOLGI, el de COX y todos los neurofibrillares, fué confirmada por KÖLLIKER, VAN GEHUCHTEN, RETZIUS, LUGARO, NAGEOTTE, AZOULAY, ATHIAS, ILLERA,

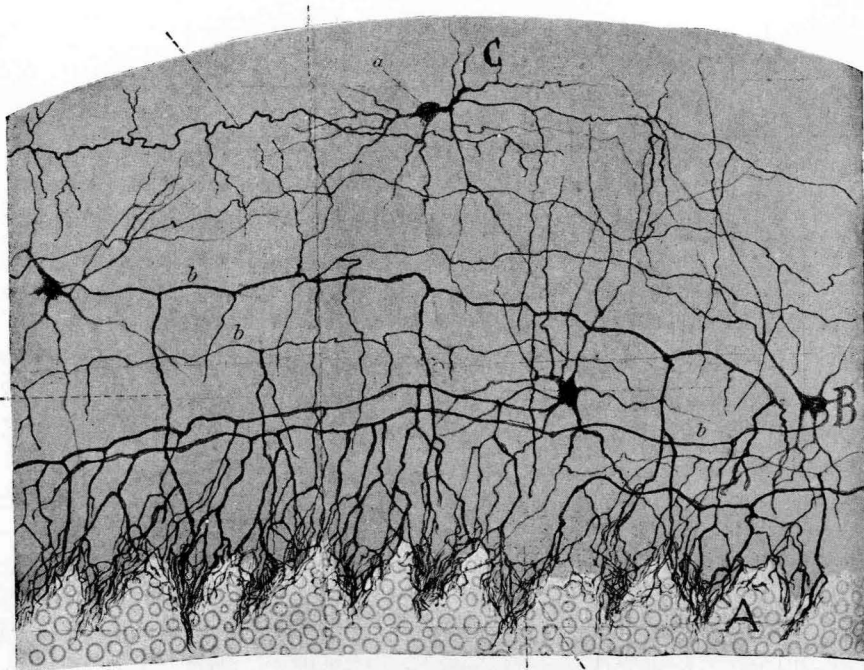


FIG. 3.^a—Nidos y pinceles del cerebelo del gato tomados de nuestra Memoria publicada en la *Intern. Monatschr., &.* Bd. VI, 1889.

P. RAMÓN, K. SCHAFFER, BIELSCHOWSKY, ROSSI, MARINESCO, WOLFF, LORENTE DE NÓ, ESTABLE y otros muchos autores.

El hallazgo de las cestas ocurrió en la gallina, donde los nidos son sencillos y las ramas nerviosas terminales afectan forma de borlas cortas, situadas en torno de las células de PURKINJE. “Jamás—decíamos—, en numerosas preparaciones hemos podido sorprender la prolongación de una de estas ramas de los flecos y borlas por la *zona granulosa* subyacente. Las fibras de que constan no se anastomosan entre sí y rema-

tan libremente, después de engrosarse fuertemente y tornarse varicosas.” Más adelante, y en el mismo año, sorprendimos los *nidos* en los pájaros y mamíferos. “En la gallina y pato—decíamos—, dichas borlas o mechones fibrillares son cortos y cubren escasa porción del trayecto inicial de la fibra nerviosa de PURKINJE.” En los pájaros y mamíferos los nidos son mucho más largos. De lo dicho se infiere—añadimos en otro trabajo (1)—que las ramitas descendentes de las prolongaciones nerviosas de las células pequeñas de la zona molecular, tienen contacto íntimo, no sólo con el cuerpo del elemento de PURKINJE, sino también con la porción más alta, desnuda de mielina de las expansiones de DEITERS. Ahora bien; este fenómeno de relación tan singular; esta subordinación del fleco, por una parte a las células, y, por otra parte, a los axones, cuya dirección siguen siempre, encerrándoles en una maleza de filamentos, ¿no parece abonar la hipótesis de la transmisión por contigüidad de las acciones nerviosas?” Más adelante (1889) publicamos un trabajo de conjunto (2) con numerosos detalles, de los *nidos o borlas descendentes*, así como del pincel terminal, disposición algo desdeñada por los autores modernos y que ha sido objeto recientemente de un análisis escrupuloso del Dr. ESTABLE (3).

Hasta 1903 ó 1904, todas las pesquisas sobre los nidos efectuáronse con el método de GOLGI, que tiene la ventaja, no sólo de teñir intensamente las arborizaciones, sino de fijarlas casi idealmente, evitando retracciones de las células de la substancia gris. Esto se advertirá también en la figura 4.^a, que copia una sola célula estrellada de la capa molecu-

(1) CAJAL: Estructura de los centros nerviosos de las aves. Mayo 1888. *Rev. trimestral de Histología normal y patológica*. Tomo I.

(2) IBÍDEM: Sobre las fibras nerviosas de la capa molecular del cerebelo. Mayo de 1888. *Rev. trim.*, etc. Barcelona. Tomo I. Véase también: CAJAL: Sur l'origine & la direction des prolongations nerveuses de la couche moléculaire du cervelet. *Intern. Monatschr., &.* Bd. VI, 1889, y KÖLLIKER: Zur feineren Anatomie des zentralen Nervensystems. *Z. f. wiss. Zool.* Bd. XLIX, H. 4, 1890. Acerca de las cestas y pinceles cerebelosos consúltense también: CAJAL: Las células estrelladas de la capa molecular del cerebelo y algunos hechos contrarios a la función exclusivamente conductriz de las neurofibrillas. *Trabajos, &.* Tomo IV, 1905-1906.

Véase también CAJAL e ILLERA: Quelques nouveaux détails sur la structure de l'écorce cérébelleuse. *Travaux, &.* Tomo V, 1907.

CAJAL: Sur les fibres mousseuses et quelques points douteux de la texture de l'écorce cérébelleuse. *Travaux, &.* Tomo XXIV, 1926.

(3) ESTABLE: *Trav. du Lab. de Rech. biol.* Tomo XXI, 1924.

lar. Pero en 1903 (1) tuvimos la fortuna de observar que, por una excepción afortunada, los métodos neurofibrilares argénticos, que no suelen impregnar las células de axon corto, revelan maravillosamente bien los nidos cerebelosos. La relación establecida entre las fibras de los nidos o cestas (*Endkörben de KÖLLIKER*) no es individual, sino colectiva; circunstancia que observamos en muchas conexiones de este género. Mediante sus ramas descendentes, sucesivamente engrosadas, cada célula estrellada entra en contacto con muchos *elementos de PURKINJE* y, reci-

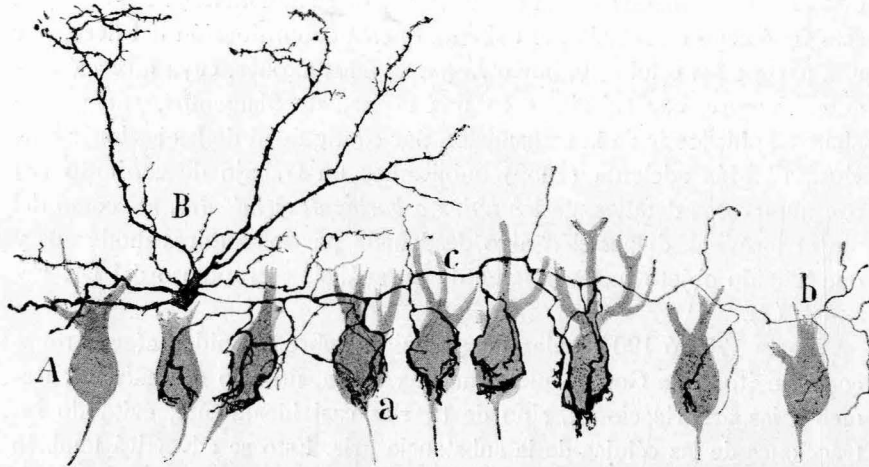


FIG. 4.ª.—Una célula de cesta del cerebelo de la rata blanca.—A, células de PURKINJE; a, ramificaciones pericelulares; porción inicial gruesa del axon; b, porción terminal delgada con finas ramas descendentes. (Método de GOLGI.)

procamente, cada una de estas neuronas recibe la influencia de varias *células estrelladas* de la capa molecular. Cuando el nido pertenece a animales jóvenes, o, en casos excepcionales, aunque normales (pues en esto existe una gran variedad de disposiciones) posee pocas ramas aferentes, éstas se hallan frecuentemente pegadas o incrustadas en la superficie somática; pero si, lo que ocurre frecuentemente en el animal adulto, las susodichas ramas terminales son muy numerosas, algunas de ellas, las

(1) CAJAL: Un sencillo método de impregnación de las neurofibrillas, etc. Trabajo del *Lab. de Investig. biol.* Tomo II, 1903.

más superficiales, parecen sumergidas (método de GOLGI) en una substancia especial, acaso conductora, extendida hasta la porción inicial del axon. Recientes observaciones nos han conducido a pensar que la mayoría de estas ramas superficiales son las integrantes del *pinzel descendente*, cuya longitud y riqueza fibrillar oscila mucho en los diversos vertebrados, y aun en un mismo género de animales. En ningún caso se

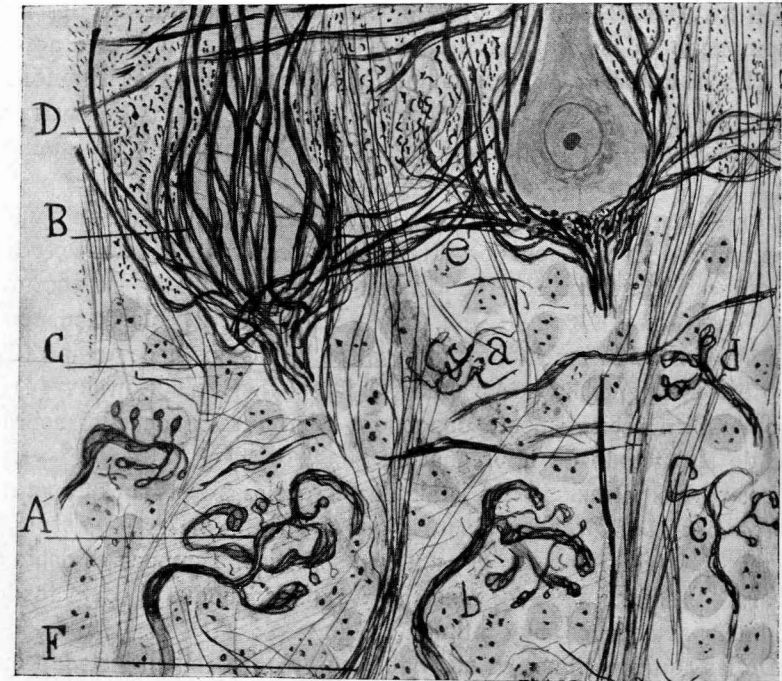

FIG. 5.ª.—Dos nidos con sus pinces descendentes tomados del gato adulto.—B, ramas del nido; C, pinzel; A, b, c, arborización final de las fibras musgosas; F, diversas fibras, en su mayoría axones de los granos que se remontan a la capa molecular.

apartan las ramas descendentes del pinzel para perderse, como suponen GOLGI y VERATTI, en una *red difusa intersticial*. (*Opera omnia*, vol. II, 1903, Milano.) Luego insistiremos sobre estas apreciaciones de GOLGI y sus discípulos.

Los nidos y *pinces* que descubrimos en nuestros primeros trabajos sobre el cerebelo han sido algo desdeñados en estos últimos tiempos, no obstante haber sido observados por muchos sabios y teñirse también por

los procederes neurofibrilares. Quien ha hecho de ellos un estudio más minucioso y exacto, poniendo de relieve todas sus variaciones en diferentes especies de vertebrados, ha sido el neurólogo uruguayo Dr. ESTABLE (1), que ha señalado también un hecho curioso, a saber: cuando, por excepción, el axon emana de una dendrita de PURKINJE, gran parte de las ramas generadoras de los nidos se desplaza, disponiéndose en pincel en torno del segmento inicial de aquél.

En los mamíferos superiores, y sobre todo en el hombre, los *nidos* se complican mucho, fórmanse bandas fibrilares tangenciales o arciformes (las *hamacas* de K. SCHAFFER) que coordinan varios ENDKÖRBEEN vecinos. Aunque escasas, tales disposiciones se encuentran ya en los pájaros y roedores, como ILLERA y nosotros (1907) pusimos de manifiesto (nuestros *nidos asociados*).

Por lo demás, los nidos fueron confirmados hace tiempo por numerosos autores, ya mencionados. Aunque con reservas y reparos acerca de su significación, fueron observados también por AUERBACH, BIELSCHOWSKY, WOLF, HELD, OUDENAL, etc. La intensidad de la coloración permite fotografiarlos fácilmente, como nosotros lo hicimos hace tiempo (2) y como recientemente ha hecho el Dr. JAKOB (3). BIELSCHOWSKY (4) ha dado también recientemente una buena reproducción de ellos sobre la base de su método de impregnación.

Los cortes paralelos a las laminillas cerebelosas enseñan que *en ningún caso las neurofibrillas de los nidos penetran en el protoplasma*, ni, por tanto, se continúan con el esqueleto somático. Tampoco es dable observar *anastómosis entre las ramas de los nidos*, aunque sí contactos longitudinales u oblicuos muy íntimos.

De las equivocaciones en que han incurrido los reticularistas, a quienes contrariaba, como es natural, este hecho fundamental de transmisión

(1) ESTABLE: Notes sur la structure comparative de l'écorce cérébelleuse. *Travaux du Lab.*, &. Tomo XXI, 1924.

(2) CAJAL: La microfotografía estereoscópica y biplanar del tejido nervioso. *Trabajos*, etc. Tomo XVI, 1918.

(3) JAKOB: Das Zentralnervensystem. Das Kleinhirn. *Handb. d. mikros. Anat. d. Menschen* v. Möllendorff. 4. Bd. I. Teil. fig. 142 (microfotografía colaborada por mi discípulo R. SOMOZA), 1929.

(4) BIELSCHOWSKY: Véanse sus artículos del *Handb. der mikros. Anat.* v. Möllendorff. 4. Bd. 1928, págs. 107 y siguientes. Como veremos más adelante, las figuras del sabio berlinés no difieren esencialmente de las nuestras.

del impulso nervioso por contacto, nos ocuparemos en párrafo aparte. Permítasenos formular aquí solamente un juicio general. Si los anti-neuronistas, en vez de comenzar casi todas sus observaciones por el hombre, donde los nidos alcanzan mucha complejidad y donde el eje de los mismos no siempre es paralelo al de las neuronas (lo que hace difícil dar a los cortes una orientación favorable para el análisis), hubieran iniciado sus exploraciones en los pájaros y roedores (ratón y conejo), pasando después a los carnívoros (gato y perro), para acometer finalmente el problema en el cerebelo humano, habrían evitado muchas dudas, confusiones y contradicciones. Añadamos que en el hombre las células de PURKINJE se retraen mucho, bajo la acción de los reactivos fijadores, y están tan alejadas unas de otras, que es casi imposible sorprender, ni aun con el método de GOLGI, la totalidad de la arborización de una célula estrellada. Por estas condiciones adversas, algunos autores no han podido sorprender el pincel descendente en el hombre, que, sin ser absolutamente constante, descúbrese en muchos nidos, a condición de estudiar cortes espesos. Con todo eso, recientemente los describe y dibuja bien BIELSCHOWSKY en el cerebelo humano normal y patológico (1929), así como ESTABLE y los autores antiguos que aplicaron el método de GOLGI.

Objeciones a nuestra interpretación de las cestas y pinceles.

a) *Reparos de GOLGI y su escuela.*—A pesar de la claridad excepcional de la disposición de los nidos terminales, y no obstante teñirse espléndidamente por cuatro métodos (el de GOLGI, el de GOLGI-COX, el de nitrato de plata reducido—casi todas sus fórmulas—y el de BIELSCHOWSKY), han surgido dudas y hasta denegaciones a que consagraremos algunos comentarios críticos.

Contra dicha aceptación casi unánime de los sabios de la primera época, se alzó GOLGI hace ya bastantes años, afirmando que las cestas y pinceles del cerebelo, que él no había visto hasta 1902 ó 1903, desembocan, según indicamos de pasada más atrás, en una red intersticial difusa de la capa de los granos y hasta asaltarían la substancia blanca. Recordemos que todas las investigaciones recientes con los métodos neurofibrilares propugnan lo contrario (ILLERA, ESTABLE, JAKOB, CAJAL, BIELS-

CROWSKY, WILDE y CLARK, etc.). Por cierto que en el primer trabajo (1) en donde GOLGI dibuja los nidos o cestas, confirmando en principio nuestras descripciones del año 1888 y 1889, sostiene que las cestas representan *impregnaciones incompletas* y que las buenas preparaciones se obtienen con mucha fatiga, etc. De esto parece deducirse que sus primeras impregnaciones del cerebelo, donde faltan las cestas y todos nuestros descubrimientos en dicho órgano (*cestas, fibras musgosas, fibras paralelas, fibras trepadoras, etc.*), son las más ricas y excelentes que cabe lograr. ¡ Testimo-

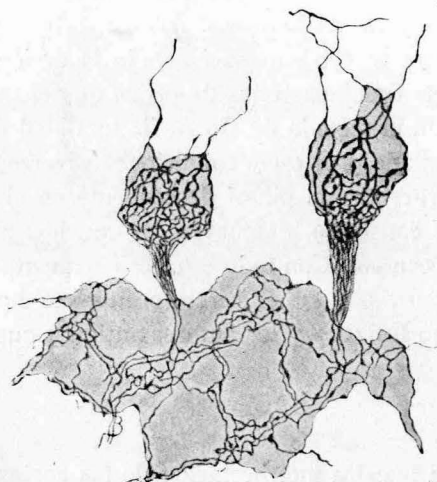


Fig. 6.^a—Cestas y pinceles del cerebelo confirmados por Golgi en 1906. Copia tomada del discurso del premio Nobel.

nio elocuente del grado de apasionamiento a que puede llegar un gran talento dominado por prejuicios teóricos y por la ilusión de la propia infalibilidad!

En un más moderno discurso sobre la neurona, leído con ocasión del premio Nobel (2), publica GOLGI, quince años después que nosotros, una figura, donde no sólo reproduce las *cestas*, sino los *pinceles descendentes* (fig. 6.^a). Ella es la más elocuente refutación de sus concepciones teóricas, pues nos muestra en las cestas infinidad de fibras, que luego se re-

(1) Véase GOLGI: *Opera omnia*, ed. italiana. Tomo II, 1903, Torino.

(2) GOLGI: *La doctrine du neurone*. Discurso del premio Nobel. Stockolm, 1906.

ducen próximamente a dos al descender a la zona de los granos (véase la fig. 2.^a de GOLGI (fig. 6.^a), tomada del citado discurso). Olvida el sabio de Pavía que de la punta del pincel emerge siempre el axon de la célula de PURKINJE, asociándosele a veces la *fibra trepadora*, sin contar aquellas neuritas de granos y de colaterales retrógradas del cilindro-eje de PURKINJE que costean el pincel.

Por cierto que a casi todos los autores que han trabajado con la técnica de GOLGI y neurofibrillar se les ha escapado un hecho que, no por infrecuente, deja de tener valor teórico. Conforme observamos hace algún tiempo D. GARCÍA y nosotros (1), en el cerebelo rábico, y más tarde nosotros e ILLERA (2), en algunos parajes del cerebelo normal, las ramas descendentes de las cestas se prolongan hasta llegar a la mitad o tercio externo de la *zona de los granos*, donde generan ciertos nidos destinados a unos corpúsculos estrellados, de largas dendritas. Sólo modernamente las ha confirmado ESTABLE (3), el concienzudo histólogo americano.

He aquí todavía otra conexión por contacto. Desgraciadamente, ignoramos el paradero del axon de este tipo singular de células estrelladas.

b) *Reparos de BIELSCHOWSKY basados en sus preparaciones neurofibrillares*.—Las opiniones recientes de BIELSCHOWSKY y la nuestra acerca de la constitución de los nidos, se acercan tanto que, con un poco de buena voluntad, podríamos llegar a un acuerdo perfecto (4). Sabido es que su concepción de la estructura de la substancia gris se aparta mucho más de las antiguas hipótesis de APATHY, BETHE, NISSL, WOLFF (5) y HELD, que de nuestro actual punto de vista.

(1) CAJAL y GARCÍA: Las lesiones del retículo de las células nerviosas en la rabia. *Trabajos del Lab. de invest. biol.* Tomo III, 1904.

(2) CAJAL e ILLERA: Quelques nouveaux détails sur la structure de l'écorce cérébelleuse. *Trav. du Lab., & V.* 1907.

(3) ESTABLE: Loc. cit. Véase también CAJAL: Estudios sobre la Degeneración y la Regeneración. Tomo II, 1914. Fig. 255. (Hay una traducción inglesa del Dr. RAOUL MAY: *Degeneration & Regeneration of the Nervous System*. Oxford Univ. Press., 1928.) Y, en fin, mi *Histologie du système nerveux, &.* Tomo II, figura 37.

(4) El proceder de BIELSCHOWSKY, excelente bajo otros aspectos, impregna pálidamente los nidos. Sin embargo, usándolo con maestría confirma todas nuestras observaciones.

(5) Las fibras pálidas penetrantes de las cestas, descritas y dibujadas por BIELSCHOWSKY y WOLFF en 1904, representan verosíblemente algunas fibrillas tenues y

Cuando el citado sabido asegura que las cestas o nidos contienen, además de ramas libres, fibras extrañas a las proyecciones nerviosas de los *corpúsculos estrellados* de la capa molecular, coincide con manifestaciones nuestras, algunas muy antiguas, otras más modernas. No sería oportuno reproducir opiniones harto conocidas, expuestas por nosotros, RETZIUS, ILLERA, LUGARO y otros muchos. Nos limitaremos a

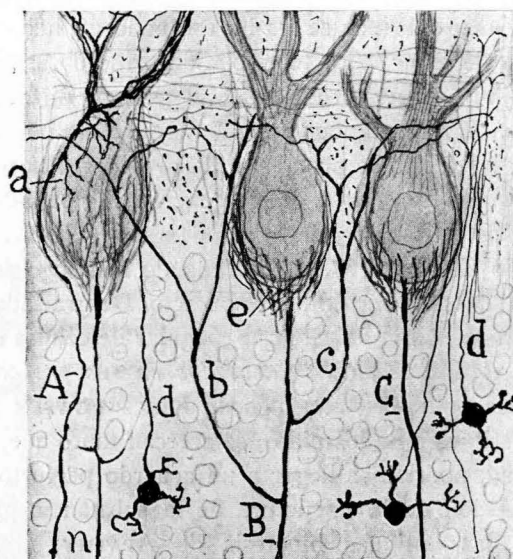


FIG. 7.ª—Esquema destinado a mostrar todas las fibras que accidentalmente pueden mezclarse a las cestas, atravesándolas o marchando tangencialmente.—a, ramitas retrógradas de las fibras trepadoras; b, axones de los granos, etc.

presentar aquí un esquema de estas colaboraciones eventuales de las fibras extrañas. La figura esquemática adjunta (7.ª), donde reunimos detalles tomados de antiguos grabados nuestros, acredita que, de vez en

profundas del nido adheridas a la membrana de PURKINJE, o acaso una porción del retículo intrasomático débilmente teñido. Por cierto que las microfotografías 19, 20 y 21 del trabajo de dichos sabios comprueban plenamente la terminación libre de las fibrillas de las cestas. Y es que la fotografía no se preocupa de prejuicios de escuela ni sufre deformaciones subjetivas. Véase la ya citada Memoria de aquellos investigadores: Zur Histologie der Kleinhirnrinde. *Journ. f. Psychol. u. Neurol.*, &. Bd. IV, 1904-1905. En un reciente trabajo, BIELSCHOWSKY se abstiene de citar las fibrillas penetrantes.

cuando, se mezclan o costean al nido la fibra trepadora con algunas de sus ramillas retrógradas, las neuritas de los granos y hasta colaterales ascendentes de los axones de PURKINJE (fig. 7.ª, d, b) (1).

Por ser asunto repetidamente tratado por nosotros a la luz de excelentes preparaciones neurofibrilares (fáciles de obtener, por otra parte, tanto con el método de BIELSCHOWSKY como con varias fórmulas de nitrato de plata; véase, por ejemplo, la figura 5.ª, B), juzgamos redundante insistir sobre la concepción reticular de los nidos, defendida antaño por BETHE, BIELSCHOWSKY y WOLFF, HELD, LACHE, etc.

Para terminar esta exposición crítica sobre las cestas hagamos notar que esta disposición, más o menos simplificada, se observa también en los reptiles y batracios (P. RAMÓN, 1894) y en los teleosteos (CAROIS, 1901). Trátase, pues, de un factor estructural común a todos los vertebrados, que adquiere su plenitud de complicación en todos aquellos que, como las aves y hombre, poseen en alto grado la facultad de equilibración automática.

2.—CONEXIONES AXO-SOMÁTICAS MEDIANTE CESTAS O NIDOS POBRES EN RAMAS AXÓNICAS.

Como tipo de esta variedad de contactos sobrios en fibras podemos considerar el que nosotros señalamos hace tiempo en la retina de las aves al nivel de la capa de los *granos internos* (2), y que fueron confirmados por DOGIEL (3).

(1) CAJAL: Un análisis circunstanciado de todas las equivocaciones cometidas sobre la estructura de los nidos y conexiones de sus fibras se encontrará en nuestro folleto: Sur les fibres mousseuses & quelques points douteux de l'écorce cérébelleuse. Trav., &. Tome XXIV, 1926.

Para asegurarse de la participación de las trepadoras, examínense las figuras 21, 46, 48 y 57 del tomo II de nuestro libro de conjunto, edición francesa. Consúltense también: Retzius, *Biolog. Untersuchungen*, N. F. 1890, que hace notar esta particularidad, siempre excepcional en los animales adultos, y que representa una reliquia de la fase embrionaria de las fibras trepadoras.

(2) CAJAL: Sobre unos corpúsculos especiales de la retina de las aves. *Actas de la Soc. esp. de Hist. nat.* Julio de 1895.

Véase también *Journ. de l'Anat. & de la Physiol.*, núm. 5, 1896.

(3) DOGIEL: Ein besonderer Typus von Nervenzellen in der mittleren gangliösen Schicht der Vogel-Retina. *Anat. Anzeiger*. Nr. 23, 1895.

Consúltense los demás trabajos de DOGIEL publicados en el *Anat. Anzeiger* y en los *Arch. f. mikrosk. Anat.*, 1888-1894.

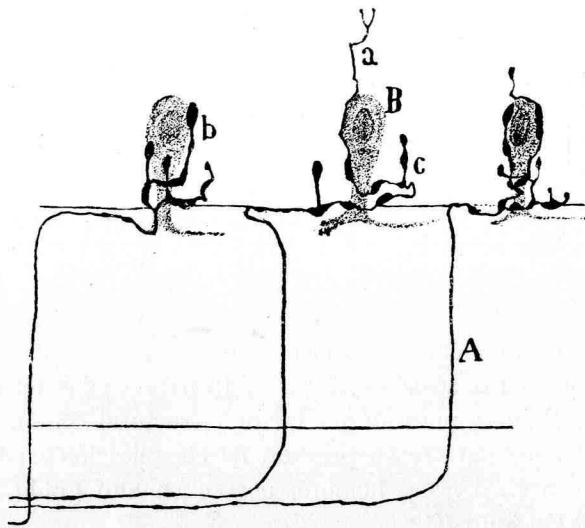


FIG. 8.ª—Nidos formados por las fibras centrifugas de la retina y que rodean cierto tipo de células, llamadas *amacrinas de asociación*.—A, fibra centrifuga; a, amacrinas; b, c, ramas nerviosas terminales. Azul de metileno. El cromato de plata da imágenes iguales.

En el plano inferior de esta zona se observan ciertos corpúsculos piriformes de cortas dendritas dirigidas al estrato molecular subyacente. En axon, conforme mostramos en la figura 8.ª, corre paralelo a di-

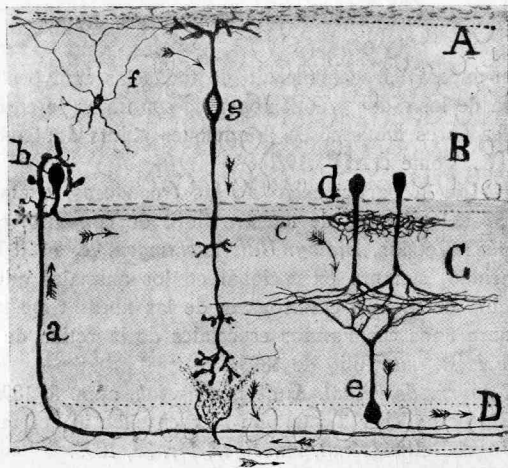


FIG. 9.ª—Algunos elementos de la retina de las aves.—a, fibra centrifuga; c, axón de las neuronas de asociación; d, célula amacrina.

cha zona, terminándose por una arborización ancha y aplanada de gran complicación.

Lo más interesante de estas neuronas es que su cuerpo y dendritas, breves y como verrugosas, se ponen en íntimo contacto con la arborización terminal, pobre en ramas, de ciertos axones llegados de la zona de las fibras ópticas y verosíblemente de los centros visuales primarios (*fibras centrifugas*). Estas interesantes fibras fueron también observadas por DOGIEL, pero en preparaciones del método de EHRlich. Los depósitos de azul, producidos a veces en las articulaciones neuronales tratadas por el picrato amónico, indujeron al sabio ruso a tomar por origen lo que en realidad representa una genuina terminación. Más adelante rectificó su equivocación, adhiriéndose a nuestro dictamen.

CAPITULO IV

3.—NIDOS O CÁLCICES DE HELD EN EL NÚCLEO DEL CUERPO TRAPEZOIDE.

Descubiertos por este autor en 1891 (1), algo desdeñados durante los años siguientes por su mismo descubridor, fueron objeto después de numerosos trabajos, ejecutados tanto por el método de GOLGI como por el de ERLICH y neurofibrillares. Entre los autores que los estudiaron especialmente conviene citar a KÖLLIKER (1894), CAJAL (1895), MEYER (1896), LAVILLA (1898), TURNER y HUNTER (1899), VERATTI (1900), VINCENZI (1899), TRICOMI-ALLEGRA, MAHAIM, WOLFF, BIELSCHOWSKY, etc., y al mismo HELD, que les ha dedicado, llegada la época de los métodos neurofibrillares, numerosas investigaciones. De las opiniones de este sabio y de las controversias suscitadas con ocasión de su teoría reticular, trataremos más adelante.

Aquí nos limitaremos a la exposición sucinta y objetiva de los hechos incontestables, tal como los presentan los métodos de GOLGI, EHRlich y neurofibrillares.

El aspecto de dichos cálices varía mucho según que se empleen para su demostración los métodos plasmáticos y los neurofibrillares.

Con los métodos plasmáticos, es decir, mediante el proceder de GOLGI y el del azul de metileno (según técnica de SEMI-MEYER), las fibras

(1) HELD: Die zentralen Bahnen des Nervus acusticus bei der Katze. *Arch. f. Anat. und Physiol. Anat. Abteilung*, 1891. De sus trabajos posteriores hablaremos más tarde.

aferentes del núcleo son recias, y al abordar las células se descomponen en una especie de flor de pétalos anchos, escotados por golfos complicados. Estas ramas se aplican íntimamente a toda o a casi toda la periferia celular, emitiendo algunas veces proyecciones divergentes que se pierden en el espesor del ganglio. La figura 10, tomada de uno de mis antiguos trabajos, dará idea clara de la disposición del cáliz en los buenos cortes del cromato de plata. Si en vez de animales de pocas semanas se utilizan gatos, conejos o ratones recién nacidos, el nido toma

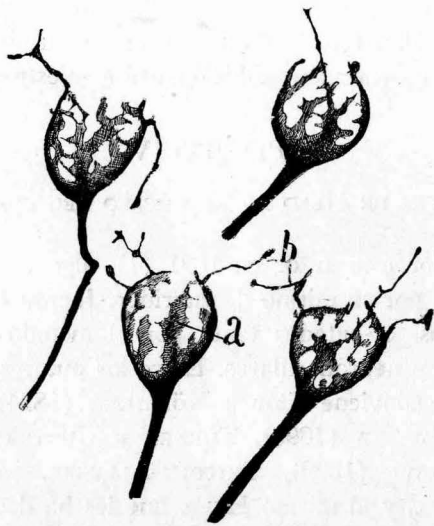


FIG. 10.—Detalles de los cálices de HELD del gato joven. Método de Golgi.—a, ramas principales; b, apéndices delgados.

aspecto como de cono macizo, del cual surgen muchas fibrillas divergentes. Esta disposición, primeramente vista por nosotros (1895) y confirmada por TRICOMI-ALLEGRA (1904), debe estimarse como una fase pasajera de significación embrionaria.

En los animales adultos, conforme demostramos nosotros (1), LA-

(1) CAJAL: Algunos apuntes para el estudio del bulbo raquídeo, etc. Madrid, 1895.

Véase también: El azul de metileno en los centros nerviosos. *Rev. Trim.* Tomo I, 1896.

VILLA (1), SEMI-MEYER (2), etc., el nido se complica, desapareciendo las ramas provisionales o embrionarias. Haciendo uso del azul de metileno se observa que los espacios claros interfibrillares de los cálices se angostan, y a veces parece como si las ramas se anastomosaran. Se recibe la impresión de que el cáliz es algo exterior a la célula, aunque aplicado a ella muy íntimamente (CAJAL, LAVILLA, etc.).

Si en vez de los métodos plasmáticos empleamos los neurofibrillares, conforme propusimos primero DONAGGIO (3) y después nosotros (1903), la escena cambia. Las anchas ramas, escotadas como hojas de cardo, se estrechan notablemente, mostrando en su eje un haz liso de finas neurofibrillas, que parecen constituir el esqueleto del cáliz. Esta disposición, comprobada en principio por HELD, DONAGGIO, COLLIN, BIELSCHOWSKY, etc., es fácilmente demostrable por el método de este último sabio, y mejor aún por ciertas fórmulas del nitrato de plata reducido, las cuales tienen la ventaja de impregnar exclusivamente el esqueleto neurofibrillar del cáliz en pardo negro, mientras el protoplasma de la célula rodeada aparece incoloro o de matices rosáceos o amarillentos.

La confrontación de las imágenes obtenidas por los métodos plasmáticos y los neurofibrillares prueba que la masa principal del cáliz está constituida por neuroplasma y no por las neurofibrillas. Las coalescencias y artefactos que alguna vez produce el cromato de plata son accidentes que el análisis esmerado de gran número de preparaciones permite descartar.

Observaciones críticas de Held y dudas de Bielschowsky.—Coincidiendo con la escuela de GOLGI (aunque por motivos algo diferentes), que advirtió alarmada en estos cálices una dificultad grave para el reticularismo, HELD, seducido primeramente por la hipótesis de la incrustación y después por la suposición de la penetración en el cuer-

(1) LAVILLA: Algunos detalles concernientes a la oliva superior y focos accesorios. *Rev. trimestral micrográfica.* Tomo III, 1895.

(2) SEMI-MEYER: Über eine Verbindungsweise der Neuronen. *Arch. f. mikrosk. Anat.* Bd. XLVII, 1896.

(3) DONAGGIO: Su speciali apparati fibrillari in elementi cellulari nervosi di alcuni centri del acustico, & *Riv. sperm. di Freniatria.* Vol. XXIX, f.º 1-2, 1903. Véase su comunicación de 1900: Su alcule particularita dei centri acustici nei mammiferi. (Pavía).

po celular de espesas fibras en forma de bastoncito (1), ha adoptado, por último, la opinión de que entre las neurofibrillas intrasomáticas y las del cáliz existe una verdadera continuidad substancial (2).

Nuestras observaciones antiguas probaron que las recias fibras penetrantes de HELD no son otra cosa que un bastoncito de naturaleza enigmática, residente casi constantemente en las neuronas del *núcleo del cuerpo trapezoide* (CAJAL: Un sencillo método, etc. *Trabajos*, Tomo II, 1903, figura 13).

Acerca de este bastoncito ha publicado RÍO HORTEGA (3) una comunicación interesante. La apetencia de dicho organito por el óxido de plata amoniacal previa acción del tanino, le ha permitido encontrarlo también en muchas células. Pero hoy el histólogo de Leipzig ha aban-

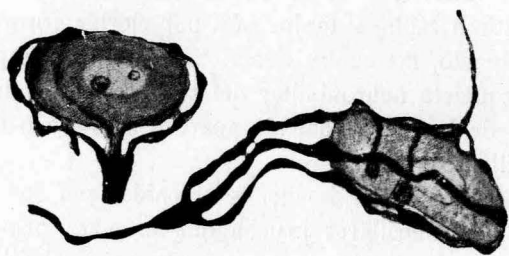


FIG. 11.—Cálices de HELD dibujados por BIELSCHOWSKY (primera reacción). Las terminaciones aparecen por fuera de la célula.

donado su primitiva opinión para adoptar, como decíamos, la de la continuidad neurofibrillar.

También BIELSCHOWSKY ha estudiado atentamente los cálices de HELD y sus pretendidas neurofibrillas penetrantes. Su dictamen, menos

(1) HELD: Beitrage zur Struktur der Nervenzellen und ihrer Fortsaetze. 2. Mitteilung. *Arch. f. Anat. u. Physiol. Anat. Abt.* 1897.

(2) Zur weiteren Kenntnis der Nervenfüssen und zur Struktur der Sehellen. *Ges. d. Wiss.*, 1904.

Id. Das Grundnetz der grauen Hirnsubstanz. *Monatschr. f. Psychiatrie & Neurol.*, LXI, 1927.

Id. Die Lehre der Neuronen und vom Neurencytium. *Fortschr. d. naturwissensch. Forsch.* N. F. Heft 8. 1929.

(3) RÍO HORTEGA: Estudios sobre el centrosoma de las células nerviosas, etc. *Trabajos*, etc. Tomo XIV, 1916.

categórico que el del neurólogo de Leipzig, puede verse en el libro de LEWANDOSKY (1) y en el *Handbuch* de MÖLLENDORFF (2). La impresión que se obtiene de la lectura de estos trabajos es que la interpretación de BIELSCHOWSKY es oscilante o está en curso de evolución; sus figuras parecen con frecuencia confirmaciones de nuestras ideas (figuras 11 y 12).

A nuestro juicio, la diversidad de las figuras y las indecisiones de dicho sabio dependen de la variedad de las reacciones obtenidas con los métodos neurofibrillares. Esta diversidad de imágenes, también observadas por nosotros, se reducen principalmente a dos:

a) En ciertos casos el cáliz aparece enérgicamente impregnado, contrastando vigorosamente con el tono claro del soma amarillo-rojizo y aun casi incoloro (fig. 11). Su posición exterior no ofrece la menor duda, como ya notó DONAGGIO, empleando su técnica.

b) Otras veces la impregnación se extiende al soma, perdiéndose mucho el contraste entre el color de la arborización y el de las neurofibrillas neuronales. A consecuencia de ello, la imagen total muéstrase oscura y confusa; diríase perteneciente a otro tipo neuronal. En suma:

(1) BIELSCHOWSKY: Allgemeine Histologie und Histopathologie der Nervensystems. *Handb. der Neurologie*. Lewandowsky, 1910.

(2) *Handb. der mikrosk. Anat. des Menschen*. IV. Bd. 1928. Berlín. En este libro se contienen dos artículos de BIELSCHOWSKY alusivos a nuestro tema: *Die Endstrecken der Nervenfasern*, pág. 107, y *Uebersicht über den gegenwärtigen Stand der Neuronenlehre*, &, pág. 119.

Véase también: *Journal für Psychologie und Neurologie*. Bd. XXI, 1925. Consúltese también el artículo de BIELSCHOWSKY (*Handb. d. mikrosk. Anat. des Menschen*) del libro del MÖLLENDORFF, 1928. En esta comunicación, lo sorprendente es que, mientras en la figura 65 dibuja una arborización pericelular típica, como la publicada en su trabajo de 1925, en la 66 fusiona y confunde el retículo de la célula con el de una recia fibra, que en nada recuerda los cálices de HELD. El mismo contraste se advierte entre la figura 3 (disposición normal), tabla V de su Memoria del libro de LEWANDOSKY (1910) y las equívocas representadas en la figura 4.^a de dicha tabla. (Véanse las figuras de este texto, es decir, la 10 y la 11.)

El verdadero pensamiento de BIELSCHOWSKY se resume en las siguientes palabras que tomamos del tratado de LEWANDOSKY (1910): "Aus alledem ergibt sich, dass wir auch heute die Neuronenlehre gelten lassen können, wenn wir sie unter Beseitigung der verschiedenen Einheitsdogmen als einfache Zellenlehre auffassen." De acuerdo con esta restricción, figuran en algunos de sus trabajos perfectos cálices libres (fig. 10).

su análisis es difícil, produciendo gran incertidumbre. Imágenes equívocas de este género han sido copiadas por HELD en preparaciones del método de BIELSCHOWSKY.

Del primer tipo de impregnación dimos hace tiempo (1) y daremos ahora figuras convincentes, confirmatorias de que la arborización yace siempre en torno de la célula. Análogas figuras y descripciones han dado diversos autores, entre ellos COLLIN, MAHAIM, LAVILLA, WILDE y KLARK y otros muchos. Esta imagen clarísima, de *cáliz superficial*, compuesto por vigorosos e independientes ramos, es la más común y la que merece más confianza, puesto que se obtiene con muchas fórmulas argentícas.

Pero la segunda clase de figuras, en que HELD y BIELSCHOWSKY muestran la terminación del cáliz dentro de la célula, a beneficio de una infinidad de neurofibrillas finas y divergentes continuadas con el retículo somático, nos produce una impresión de sorpresa y de escepticismo tan grandes, que no podemos allanarnos a la idea de que el tallo generador de tales neurofibrillas pertenezca a los cálices legítimos. El contraste es verdaderamente enorme. Compare el lector las figuras correspondientes al ratón y al gato anejas a este trabajo (figs. 12, 13 y 14) y las mismas publicadas por HELD y BIELSCHOWSKY (segunda reacción), y sentirá la misma sorpresa que nosotros. ¿Qué han visto, pues, dichos sabios en las imágenes oscuras correspondientes a este segundo tipo de impregnación de que damos un ejemplo en la figura 12, tomada del neurólogo de Berlín? (dibujo de la derecha).

Varias hipótesis son posibles para explicar esta variedad de aspectos.

Declaremos, desde luego, la que nos parece más probable. En las preparaciones oscuras del método de BIELSCHOWSKY y en otras semejantes obtenidas por fórmulas del nitrato de plata reducido, se consigue casi siempre, no obstante las dificultades, reconocer en tono más obscuro el cáliz superpuesto. Pero la falta de claridad impide fijar la posición de la arborización nerviosa. Nosotros presentamos en la figura 15, A, una sinapsis oscura cuya interpretación, sin ser difícil, ayuda a comprender el carácter contradictorio de algunas figuras de BIELSCHOWSKY.

(1) CAJAL: Un sencillo método, etc. *Trabajos*, etc., 1903. Véase también: *Histologie du système nerveux de l'homme et des vertébrés*. Tomo I, 1909, página 108.

¿Pero todas las imágenes publicadas por HELD y BIELSCHOWSKY contienen positivamente cálices? La figura 12 inferior del grabado adjunto nos deja perplejos. ¿No sería posible que la fibra tomada por axon terminal fuera una dendrita? A este propósito importa recordar algunas antiguas observaciones. Hace ya muchos años que tanto nosotros como LAVILLA (1) señalamos dos hechos de cierto interés: primero, que no todas las células del cuerpo trapezoide poseen cálices terminales; segundo, que al lado de neuronas provistas de robustos cálices existen otras rodeadas por finas arborizaciones pericelulares.

Si no nos detuviera la autoridad y sagacidad interpretativas de HELD

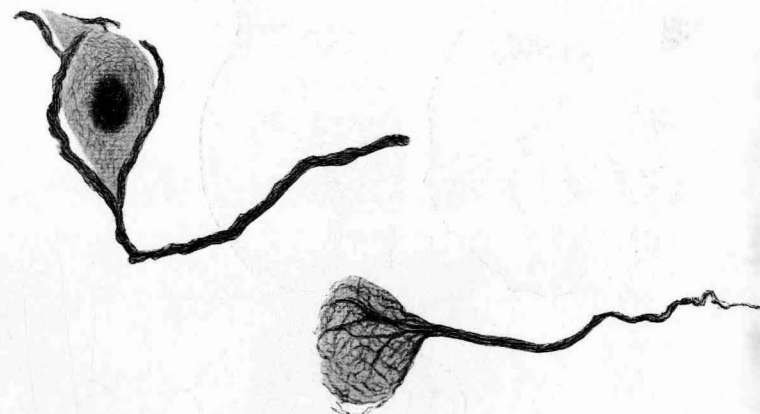


FIG. 12.—Representaciones contradictorias de los cálices, dadas por BIELSCHOWSKY. En la superior aparece un cáliz normal. En la inferior, una figura equívoca.

y BIELSCHOWSKY, nosotros nos inclinaríamos a admitir que las fibras penetrantes de estos sabios (fig. 12) representan el origen de neurofibrillas de dendritas en continuación con el armazón intrasomático perteneciente a aquellas neuronas rodeadas de finos plexos pericelulares, los cuales, fáciles de teñir con el cromato de plata, escapan casi siempre a la impregnación de las fórmulas del nitrato de plata reducido y del método de BIELSCHOWSKY (2). Por otra parte, en muchas células del nú-

(1) LAVILLA: Algunos detalles concernientes a la oliva superior y focos accesorios. *Rev. trim. microgr.* Tomo III, 1899.

(2) BIELSCHOWSKY: *Loc. cit.* El nacimiento de una dendrita por la convergencia de neurofibrillas relativamente gruesas, fué ya representada por nosotros

cleo del *cuerpo trapezoide* y del *ganglio ventral del acústico*, las dendritas y axon brotan de una especie de arborización interior. Y esto ocurre hasta en las neuronas guarnecidas de un cáliz. Bajo este aspecto, son instructivas la figura 11 de nuestra Memoria de 1903 y la neurita reproducida en la figura 15, *n*, tomada del núcleo del *cuerpo trapezoide* del gato. Añadamos aún que la pretendida fibra penetrante de BIELSCHOWS-

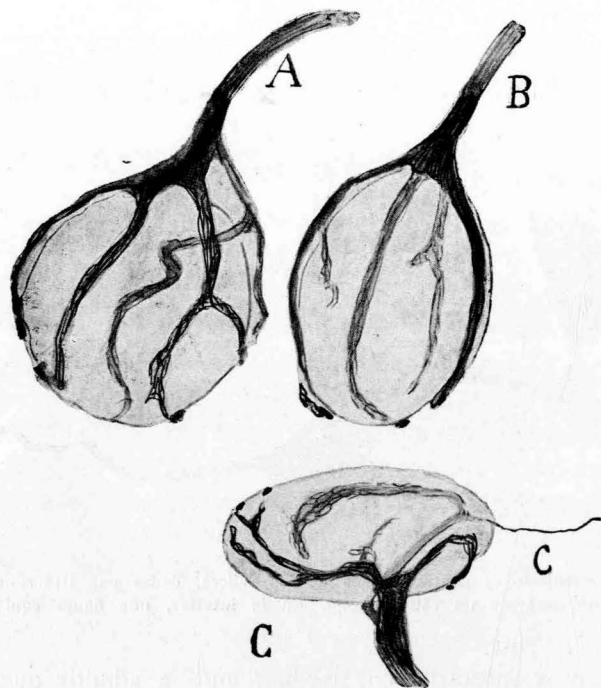


FIG. 13.—Cálices del núcleo del cuerpo trapezoide del gato adulto. (Método de la hidroquinona.) El soma de las neuronas aparece absolutamente incoloro, y ninguna de las fibrillas de la arborización se la ve abandonar su trayecto para ingresar en el cuerpo protoplásmico.—C, una rama del cáliz sale de éste con rumbo desconocido.

ky (fig. 12 derecha), va adelgazándose progresivamente hacia afuera, como lo haría una expansión protoplásmica.

Algunas recientes observaciones nuestras en el gato y ratón adulto.—Para terminar esta reseña crítica de los cálices de HELD, permítasenos

en nuestro trabajo de 1903 y aparece en el cono axónico de origen de algunas células (véase la figura 13, correspondiente al gato adulto).

presentar el resultado de nuestras recientes observaciones mediante dos fórmulas argénticas singularmente expresivas y eficaces: la de la hidroquinona aplicada en los cortes, y la caracterizada por la fijación sucesiva en formol y piridina, que proporciona excelentes y constantes resultados (1).

Con estas fórmulas las imágenes se ofrecen notablemente vigorosas

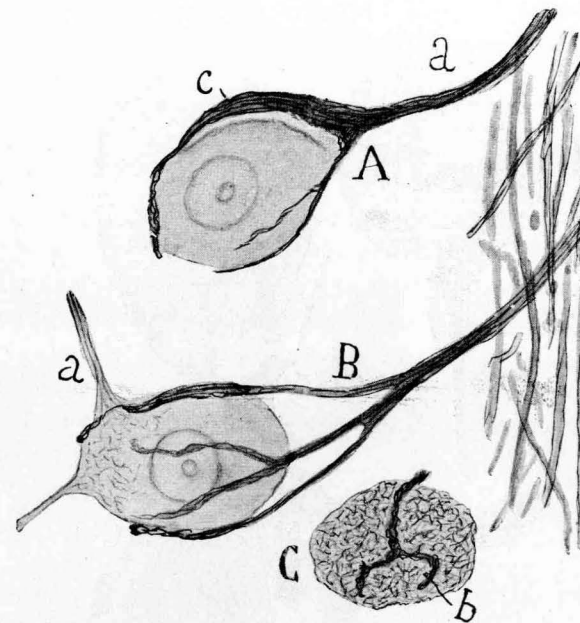


FIG. 14.—Cálices del núcleo del cuerpo trapezoide del ratón (fijación primero en formol y después en piridina, bloques, etc.). En A y B salta a los ojos la independencia del retículo celular, apenas visible, y el cáliz. El tono del protoplasma es amarillo rojo. C, corte secante a una célula, cuyo retículo se había teñido. Posibilidad de que la simultaneidad de coloraciones produzca la ilusión de la continuidad *b*. Notemos que el cáliz aparece vigorosamente impregnado en color café-negro.

y claras. Nuestras fórmulas dan ordinariamente los cálices casi negros, y aunque se vislumbre el retículo somático la diferencia de intensidad y matiz son tales, que toda equivocación resulta imposible. Es más: conforme mostramos en la figura 13, se obtienen preparaciones (proceder a la hidroquinona tras la acción del nitrato de plata, alcohol y

(1) Véase *Travaux du Lab. de Rech. biol.* Tomo XIX, 1921.

piridina) en que el soma neuronal es absolutamente incoloro, sin que se perciba fibrilla alguna penetrante.

Puesto que las figuras son harto expresivas, permítasenos, para ter-

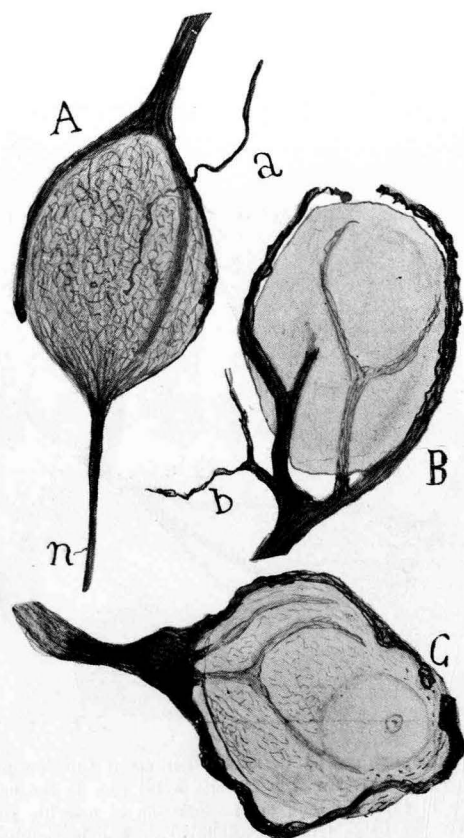


FIG. 15.—Cálices de HELD del núcleo del cuerpo trapezoide del gato.—A, célula cuyo retículo se muestra teñido, aunque de tono rojo; B y C, cálices enérgicamente impregnados en café oscuro; a, fibra que acudía al cáliz desde larga distancia; b, rama emergente del nacimiento del cáliz y perdida en el plexo intersticial; n, axon bien teñido de una neurona que sin el cáliz pudiera simular una conexión por continuidad neurofibrillar (método del nitrato de plata, alcohol, piridina, reducción hidroquinona, etc.).

minar, consignar dos detalles que corroboran antiguas observaciones. En el primero (fig. 13, C), una colateral que, abandonando el cáliz, se pierde en los haces de fibras bulbares transversales. A veces se observa la llegada al cáliz de una fibra terminal de origen incierto (fig. 15, a). En

fin, se ven ramas emergentes del espesamiento terminal del recio axon generador del cáliz, que emiten, acaso para neuronas vecinas, una proyección ramificada (fig. 15, b). Otro detalle aún. A no mucha distancia de la célula, el pedículo del cilindro-eje aferente palidece de pronto antes de incorporarse a las fibras transversales del cuerpo trapezoide. Consideramos seguro que en este segmento pálido comienza el forro medular.

Notemos aún, para ser completos, el contraste existente entre los cálices del ratón y los del gato. Mientras éstos afectan gran extensión y complejidad, los del ratón son pobres en proyecciones terminales, aunque espesas (fig. 14, A). Arborizaciones hay que forman sólo una especie de horquilla que arranca de un macizo neurofibrillar falciforme. Sería curioso explorar comparativamente el aparato terminal de varios mamíferos de talla y acuidad acústica diversas. Aquí ocurre, como siempre, que los problemas artificiales que nos planteamos nos apartan de las verdaderas cuestiones por esclarecer.

En suma; dado el estado actual de la técnica y eliminadas las causas de error, estimamos que debe mantenerse todavía la vieja tesis sostenida *ab initio* por el mismo HELD (aunque sin insistir) de que sus cálices están situados por fuera de las células y representan una de tantas variantes de nidos o cestas perisomáticas, descubiertas por la histoneurología moderna.

4.—CONEXIONES AXO-SOMÁTICAS EN EL GANGLIO VENTRAL DEL COCLEAR.

Señaladas sucintamente por HELD (1891), que las impregnó por el cromato de plata, han sido estudiadas por muchos autores, cuyas opiniones distan bastante de ser concordantes.

Estos nidos, algo parecidos a los *cálices de HELD*, discrepan de ellos en dos rasgos esenciales: en que cada neurona del mencionado *ganglio ventral* recibe, en vez de una, dos o más fibras nerviosas acústicas aferentes, y en que la ramificación terminal de estos axones posee, tanto en las preparaciones de GOLGI como en las neurofibrillares, espesamientos irregulares de trayecto, y a menudo, aunque no siempre, *bulbos terminales* apoyados sobre la superficie neuronal (fig. 16). No todas las células poseen terminaciones colorables; como ocurre en el *núcleo del cuerpo trapezoide*, existen neuronas triangulares o estrelladas en torno de las cuales no se advierte ninguna neurita coclear ramificada.

Fuera inoportuno reproducir aquí nuestros reiterados estudios de

las arborizaciones acústicas centrales. Quien desee informarse detalladamente del tema debe leer nuestras antiguas monografías, y, sobre

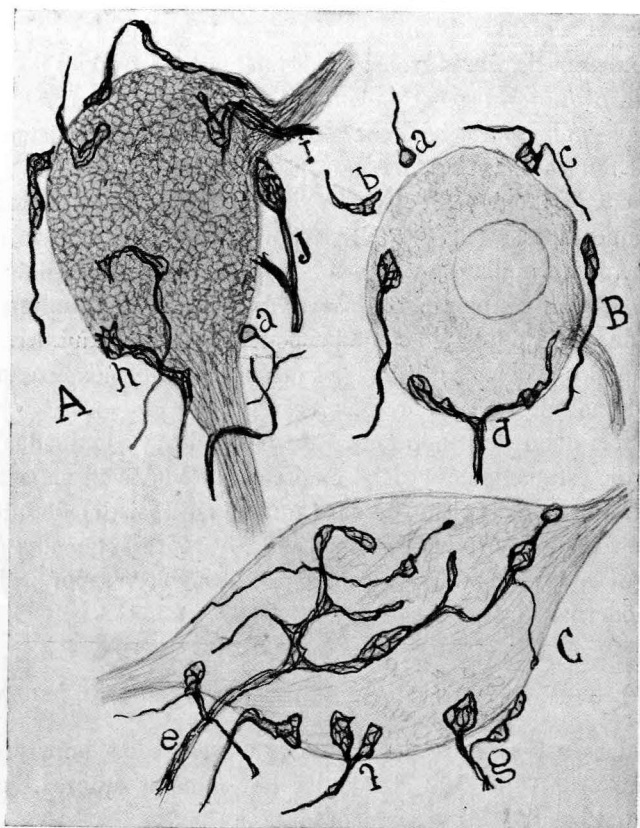


FIG. 16.—Arborizaciones terminales del coclear en la región próxima a la penetración del nervio (gato).—B y C, células en que, por no haberse teñido el retículo, aparece perfectamente clara y libre la arborización acústica; A, célula donde la simultánea impregnación del retículo protoplásmico produce la ilusión del enlace parcial de las neurofibrillas exógenas y endógenas (i, h); a, anillos o esferas terminales; d, g, bulbos bifurcados.

todo, nuestro libro de conjunto sobre el sistema nervioso. Y los argumentos de nuestra antigua polémica contra el Prof. APATHY (1). Para no re-

(1) Figuras análogas a las nuestras dieron COLLIN (1905) y otros muchos autores, entre los que, por modernos, deben citarse a WINDLE y CLARK, que han trabajado con una variante de mi método (variante de RAMSON) 1928.

petirnos, incluimos aquí una figura tomada de recientes preparaciones ejecutadas con una fórmula a la hidroquinona. El examen cuidadoso de los bulbos terminales y de tal cual maza de HELD (a, b) no nos ha permitido percibir ninguna de esas fibrillas penetrantes señaladas por HOLMGREN y HELD, fibrillas que estimamos como formas accidentales o resultado de defectuosa fijación. Es muy posible que HOLMGREN, que ha explorado el *ganglio ventral acústico* del zorro y representado casi exclusivamente finos anillos terminales, más o menos alterados, haya examinado regiones de dicho ganglio diferentes de las exploradas por nosotros; pues no hay que olvidar, según probamos hace muchos años, que, conforme nos acercamos al origen del nervio coclear, los bulbos y arborizaciones terminales son más robustos y de disposición más complicada.

CAPITULO V

5.—TERMINACIONES PERIFÉRICAS DEL NERVI0 COCLEAR EN EL ÓRGANO DE CORTI. TERMINACIONES DEL NERVI0 VESTIBULAR.

A. **Terminaciones del coclear.**—Las descubrió RETZIUS, en 1892 (1), en el coclear del feto de ratón y luego las confirmaron VAN GEHUCHTEN (1892) (2), GEBERT (3), nosotros (4) y HELD (5). Modernamente las han estudiado KOLMER (6) (nitrato de plata reducido), BIELSCHOWSKY y BRÜHL, CASTRO, LORENTE DE NÓ y TELLO, etc.

Utilizando el método de GOLGI, que es todavía el que proporciona las imágenes más instructivas, RETZIUS probó que las fibras terminales del coclear abordan el cabo profundo de las células ciliadas, donde se dividen en un *bouquet* ascendente, situado por fuera de las mismas y terminando libremente. Análogas descripciones, con pequeñas variantes, hicimos cuantos después del sabio sueco aplicamos el proceder del cromato de plata. Séanos lícito reproducir aquí dos figuras publicadas por nosotros, tiempos después, y donde el lector podrá observar la dis-

- (1) RETZIUS: *Biologische Untersuchungen*. N. F. Bd. III. 1892.
- (2) VAN GEHUCHTEN: *La Cellule*. Tome VIII. 1892.
- (3) GEBERT: *Anat. Anz.* Bd. 8. 1892.
- (4) CAJAL: *Les nouvelles idées sur la structure du système nerveux*. París, 1894.
- (5) HELD: *Zur Kenntnis der peripheren Gehörleitung*. *Arch. f. Anat. & Physiol. Anat. Abt.* 1897.
- (6) KOLMER: *Anat. Anz.* Bd. 26 y 27, y *Arch. f. mikrosk. Anat.* Bd. 70, 1907.

posición del *bouquet* y su contacto con las células ciliadas. Advertirá también en la figura correspondiente al ratón de cinco días que las expansiones periféricas del ganglio espiral se disponen en dicho roedor, como ya indicó RETZIUS, en dos haces: el uno, destinado a las células *ciliadas internas*, y el otro, más caudaloso, en conexión con las externas. No es posible sorprender jamás continuidad entre ambos factores de la articulación. Es más: la célula ciliada casi nunca se impregna por el método de GOLGI, lo que revela una composición física o química diferente.

Más adelante, el empleo de los métodos neurofibrillares vino a com-

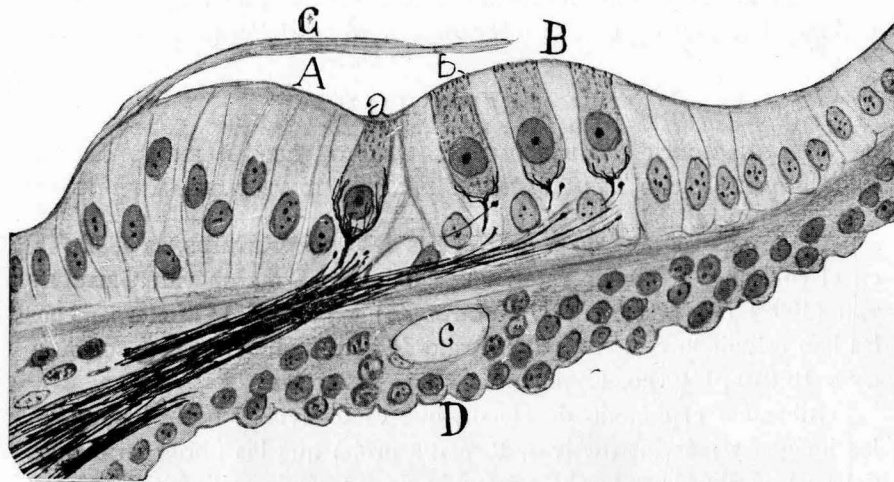


FIG. 17.—Corte del epitelio del órgano de Corti del feto de ratón de término.—A, reborde interno; B, reborde externo; D, escala timpánica; a, célula ciliada interna; b, célula ciliada externa; c, vaso espiral (fijación en piridina).

plicar el problema de la terminación del coclear y, en cierto modo, significó un retroceso. Desdeñada la claridad de las preparaciones de GOLGI, estallaron las controversias entre los neuronistas y los reticularistas. Así, BIELSCHOWSKY y BRÜHL (1), escogiendo como material de estudio el cobaya y dos fetos humanos, dibujaron y describieron como aparato terminal del coclear unas pocas hebras sutilísimas apenas perceptibles, que penetrarían, al parecer, en el espesor de la célula ciliada.

(1) BIELSCHOWSKY y BRÜHL: Über nervöse Endorgane im häutigen Labyrinth der Säugetiere. *Arch. f. mikroskopische Anat.* Bd. 71, 1908.

Nuestras investigaciones con los métodos neurofibrillares, recaídas primero en las aves y después en los mamíferos, confirmaron en principio las revelaciones del método de GOLGI. Como mostramos en la figura 17, que copia el feto de ratón de término (1) en una época en que comienza a modelarse el túnel de CORTI, las expansiones periféricas del coclear se distribuyen, como ya vieron RETZIUS y otros autores, en dos haces: uno, destinado a las células ciliadas del *reborde interno* (A) y otro a las más numerosas del *reborde externo* (B). Las fibras destacadas de dichos fascículos, (prescindiendo de los haces espirales) abordan el epitelio, pasan por entre las fibras de sostén, y, llegadas que son a las *células ciliadas*, se terminan en una ramificación de hebras cortas, que circuyen íntimamente el polo inferior de dichas células. El número de ramos terminales es variable, pero nunca considerable; casi todas las hebras neurofibrillares se localizan en la región infranuclear del protoplasma, dentro del cual jamás se las advierte. Trátase, pues, de un contacto muy íntimo, según la norma general de toda terminación axónica.

Algunos años antes (2) describimos también un modo de terminación análoga en el *coclear* de las aves jóvenes. De acuerdo con lo ocurrido en los mamíferos, el axon, llegado a la *pars inferior* del órgano de CORTI, se descompone en un haz apretado de neurofibrillas que terminan libremente, agrupándose en el polo profundo de las células ciliadas. Esta unión es tan tenaz que jamás se ve un *bouquet* terminal desprendido de dichos elementos. He aquí un caso en donde se patentiza lo que HELD llamaba terminación por *incrustación*. Tampoco se sorprende en las aves la penetración intrasomática de neurofibrillas, ni la formación de esos búcaros o cálices alargados característicos de las terminaciones del vestibular. En general, nos ha parecido que en las aves es mucho más rico el *bouquet* terminal que en los mamíferos (3).

(1) CAJAL: Acción neurotrópica de los epitelios, etc. *Trabajos*, etc. Tomo XVII, 1919.

(2) CAJAL: Terminación periférica del nervio acústico de las aves. *Trabajos del Lab. de Invest. biól.* Tomo VI, 1908.

(3) F. DE CASTRO: Technique pour la coloration du système nerveux quand il est pourvu des osseux, págs. 443 y 444. *Trav. du Lab.*, & Tome 23, 1925. En este trabajo, CASTRO se ocupa predilectamente de las terminaciones del vestibular; pero sus preparaciones nos han persuadido de que existe una disposición análoga en torno de las células ciliadas del aparato de CORTI, salvo que

Las preparaciones de CASTRO, efectuadas en el ratón adulto o casi adulto con su método de decalcificación permiten reconocer las mismas disposiciones. Siempre las hebras terminales, tanto del coclear como del vestibular son exteriores a la célula, pero siempre también la rami-

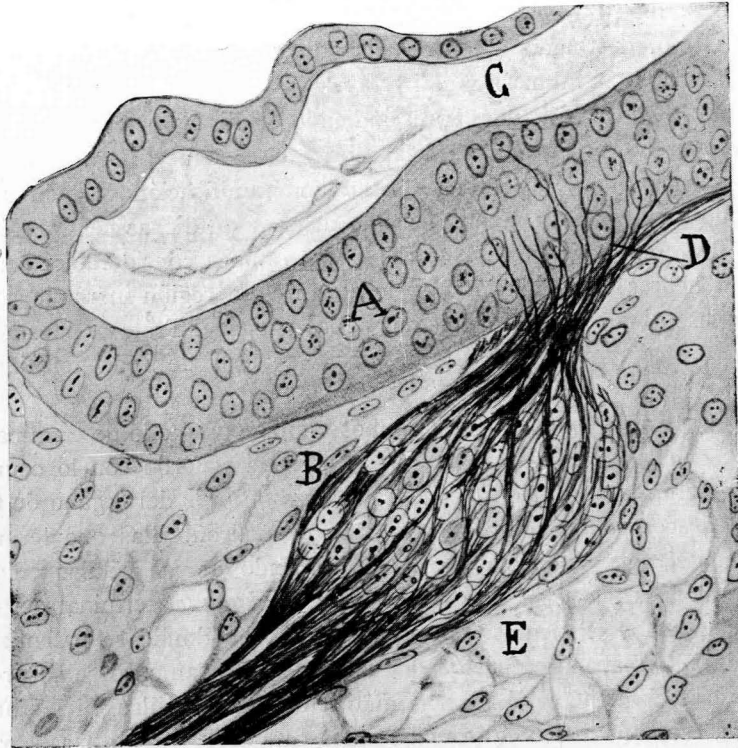


FIG. 18.—Corte del conducto coclear de un feto de ratón de un centímetro.—A, conducto coclear; C, epitelio de que se formará el órgano de CORTI; B, ganglio espiral; D, algunas fibras que penetran en el epitelio; E, lagunas conectivas a cuyas expensas se construirá la escala timpánica.

ficación es pobre en ramúsculos perisomáticos. En esto, nuestras observaciones concuerdan, salvo la interpretación anastomótica, con las imágenes bien dibujadas y descritas por BIELSCHOWSKY y BRÜHL, don-

los cálices poseen muchos menos ramúsculos. En todo caso, los cortes transversales de CASTRO prueban que la arborización es exterior.

de el esqueleto neurofibrillar del *bouquet* de RETZIUS se reduce a escasos y sutiles filamentos.

Excusado es decir que si en el adulto o en los fetos adelantados la independencia de las terminaciones nerviosas cocleares es evidente, más lo será si cabe en los embriones tempranos, cuando todavía no se ha modelado el órgano de CORTI ni ha surgido la diferenciación de las células ciliadas. En la figura 18, D, mostramos las fases primordiales de

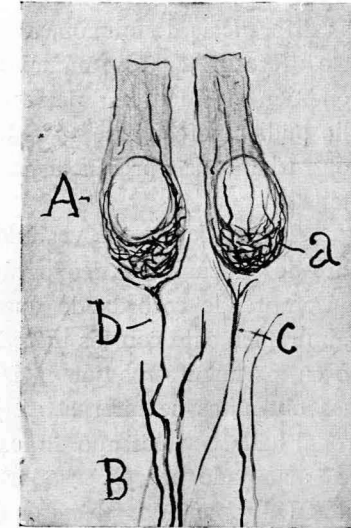


FIG. 19.—Dos células ciliadas del órgano de CORTI, con sus terminaciones cocleares.—A, a, ciliadas; B, fibras cocleares; b, ramificación terminal. (Fijación en piridina.) (Ratón de pocos días.)

la penetración de las fibras cocleares (feto de ratón de un centímetro). Véase cómo del ganglio espiral surgen fibras ascendentes (D), que caminan a la ventura entre los elementos epiteliales indiferenciados, acabando en puntas agudas. Esta disposición ha sido comprobada recientemente por LORENTE DE NÓ (1) y TELLO, que han estudiado cuidadosamente en el ratón fetal las fases sucesivas de las terminaciones cocleares, empleando el método de la decalcificación preliminar.

Ultimamente hemos analizado en cortes casi paralelos a la *membrana tectoria* las terminaciones cocleares del ratón de pocos días (fig. 19).

(1) LORENTE DE NÓ: Etudes sur l'Anatomie et la Physiologie du Labyrinthe de l'oreille et du VIII nerf. Travaux, & Tome XXIV, 1926.

De acuerdo con nuestras antiguas investigaciones, el *bouquet* aparece pobre y exterior. En cambio, se reconoce en la célula ciliada un armazón neurofibrillar interior que recuerda los dibujos de KOLMER. Este retículo pobre en el lado alto del corpúsculo ciliado se muestra complicado y denso hacia el polo profundo (*a*). La independencia entre las neurofibrillas aferentes y las intracelulares es manifiesta.

En suma; no obstante las dificultades técnicas que se oponen a un buen análisis del comportamiento periférico del coclear en el *órgano de Corti*, y que explican las diferencias de opinión, todas las buenas preparaciones obtenidas en los fetos y en los animales jóvenes y adultos (ratón) postulan una conexión interneuronal por contacto. Creemos, por tanto, que si este estudio pudiera efectuarse en el hombre y mamíferos de gran talla, nos encontraríamos en presencia de los mismos hechos, salvo diferencias de detalle.

B. Terminaciones periféricas del nervio vestibular.—En este dominio abundan, por fortuna, los documentos iconográficos y las observaciones exactas. Ello se comprende recordando que dichas terminaciones se tiñen intensa y admirablemente con los métodos de GOLGI y neurofibrillares, y lo mismo en los mamíferos que en las aves y reptiles. Y cuando las preparaciones obtenidas se interpretan juiciosa y objetivamente, la doctrina neuronal halla en ellos uno de los más sólidos apoyos.

El método de GOLGI, manejado por observadores tan hábiles como RETZIUS (1) y LENHOSSÉK (2), aportó los primeros datos positivos de la manera de terminarse las ramas periféricas de los corpúsculos bipolares del *Ganglio de Escarpa*. NIEMAK (1892), KRAUSE, GEBERT, etc., aplicaron al argumento el método de EHRLICH. Inventados los métodos neurofibrillares, nosotros mismos allegamos alguna contribución, escogiendo de preferencia *el vestibular* de las aves (3), singularmente propicio para

(1) RETZIUS: Die Endigungsweise des Gehörnerven. *Biol. Untersuchungen*. N. F. Bd. III. 1892. Las observaciones importantes de RETZIUS recayeron tanto en el embrión de ave (pollo desde el oncenno al décimoséptimo día de incubación) como en el ratón recién nacido y de cuatro días.

(2) V. LENHOSSÉK: Die Nervenendigungen in der Maculae und Cristae acusticae. *Versammlungen der anat. Gesell. zu Göttingen*. 23 Mai 1893.

(3) CAJAL: Asociación del método del nitrato de plata con el embrionario, etc. *Trab.*, etc. Tomo III, 1904; consúltese también: *Histologie du système nerveux*. Tome I, págs. 755 y siguientes.

tal indagación. En fin, no hay que olvidar las numerosas investigaciones efectuadas por KOLMEŃ (1) sirviéndose de nuestros métodos, ni el importante trabajo, ya citado, de BIELSCHOWSKY y BRÜHL. Entre los sabios modernos (no los citamos todos) es preciso mencionar a LORENTE DE NÓ (2), CASTRO (3), POLJAK (4) y a TELLO (5).

Una crítica bibliográfica minuciosa nos enseñaría que las diver-

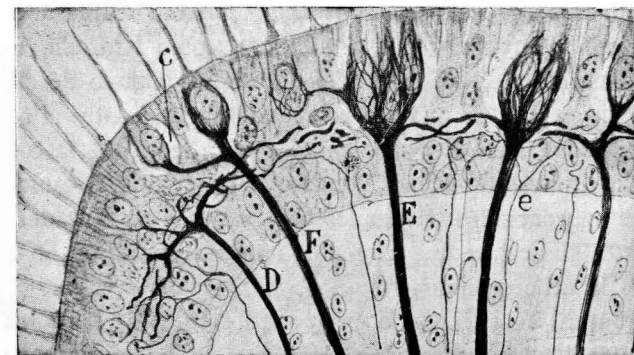


FIG. 20.—Terminaciones caliciformes del nervio vestibular de las aves en el epitelio de las crestas acústicas.—E, fibra gigante que forma nidos para tres células ciliadas; D, e, fibras finas distribuidas en plexo horizontal por debajo de dichas células.

gencias de opinión dependen, tanto de los métodos usados, como del grado de evolución del animal utilizado.

Los que han empleado el proceder de GOLGI, como RETZIUS, LENHOSSÉK y nosotros (excepto AYERS, a quien le pareció observar una conti-

(1) KOLMER: *Anat. Anz.* Bd. 26 y 27.

Ibidem: *Arch. f. mikrosk. Anat.* Bd. 70, 1907.

(2) LORENTE DE NÓ: *Loco citato*.

(3) CASTRO: *Loco citato*.

(4) POLJAK: Ueber die Nervenendigungen in den vestibulären Sinnesendstellen der Säugetiere. *Z. f. Anat., & Entwicklungsgesch.* Bd. 84, 1927. POLJAK ha trabajado en la rata con el cromato argéntico, revelando cálices terminales singularmente robustos y como laminares.

(5) F. TELLO: Le reticule des cellules ciliées du Labyrinthe chez la souris et son independance des terminations nerveuses de la VIII paire. *Trav. du Lab., & Tome XXVII*, 1931.

nidad substancial), abogan por una terminación por contacto (1), ya que las fibras aferentes marchan siempre por fuera de las células ciliadas de las *crestas* y *máculas* del laberinto. Por el contrario, quienes han trabajado con el método de EHRlich, suponen en su mayoría (NIEMAK, KRAUSE, GEBERT, etc.) que las fibras vestibulares se dilatan en una copa pericelular (KELCHE) o se conexionan con una substancia especial que rodea gran parte de las *células ciliadas* (NIEMAK).

Y, en fin, los autores que abordaron el tema empleando nuestro antiguo método neurofibrillar (fórmula 1.^a), como KOLMER, LONDON Y LONDON Y PESKER, etc., sin perjuicio de admitir alguno de ellos fibras terminadas libremente, se inclinan a una continuidad entre el retículo de las *células ciliadas* y el *cáliz exterior* (2). A la teoría de la continuidad se afilian sin titubeos también BIELSCHOWSKY y BRÜHL, aunque la pobreza de las neurofibrillas terminales observadas y su delgadez extraordinaria hagan sospechar que el método usado por ellos no revela la totalidad de la arborización (3).

Se preguntará acaso: ¿cómo es que los resultados logrados por los métodos neurofibrillares discrepan tanto entre sí hasta el punto de que, mientras nosotros en las aves jóvenes sorprendimos una incuestionable discontinuidad, otros defienden resueltamente la continuidad?

Las razones son varias y sencillas: todo depende de las fórmulas neurofibrillares empleadas, las cuales producen tres efectos diversos muy propicios al equívoco. Añadamos también como origen de disidencias la edad del feto, la especie de animal utilizado y, sobre todo, la extraordinaria intimidad del contacto.

Así, por ejemplo, si recurrimos al método del nitrato de plata reducido (fórmulas con fijación en alcohol amoniacal o en piridina) y se

(1) Excepto V. LENHOSSÉK, que estudió fases bastante adelantadas del desarrollo de las *máculas*, RETZIUS y nosotros aplicamos el cromato de plata antes de sobrevenir la diferenciación de las células ciliadas. Por eso no vimos los plexos horizontales señalados por el sabio húngaro. Ulteriormente los confirmamos plenamente, así como CASTRO, *loc. cit.*

(2) Véanse las figs. 21 y 32 del trabajo de KOLMER de 1906, ya citado.

(3) Es de justicia reconocer que BIELSCHOWSKY y BRÜHL descubrieron dentro de las células ciliadas y debajo del núcleo un factor estructural nuevo; cierto delicado anillo neurofibrillar, recientemente confirmado por TELLO en el ratón adulto. También se debe a aquellos sabios la primera tentativa feliz para usar el método de BIELSCHOWSKY en piezas decalcificadas.

escogen las aves o mamíferos recién nacidos, aparece la célula ciliada incolora, mientras que el cáliz terminal se muestra enérgicamente teñido. Tal nos ocurrió a nosotros al principio con el embrión de pollo, y recientemente con los pájaros de pocos días. En tales preparaciones, la discontinuidad es evidentísima, por no poseer ninguna apetencia hacia la plata el retículo interior de la célula rodeada. Semejante resultado se le ha presentado singularmente a TELLO hasta en el ratón adulto o casi

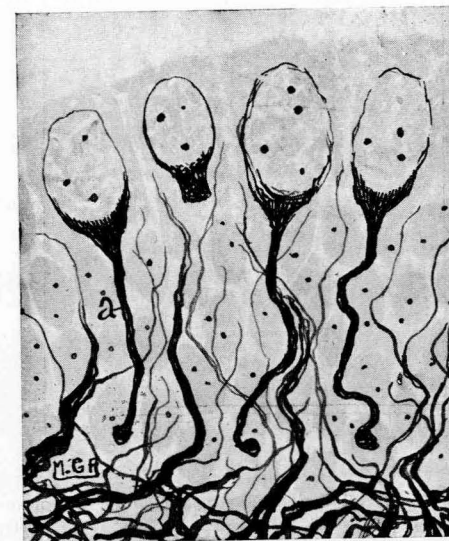


FIG. 21.—Embrión de ratón, de 10 milímetros. Nótese la situación inferior de las neurofibrillas de la célula ciliada y la existencia de un pedículo descendente (a) (TELLO).

adulto (fijación al hidrato de cloral-nítrico, según fórmula de CASTRO) (1).

Mas cuando se utiliza la *fórmula primera* del método del nitrato de plata reducido, según práctica de KOLMER, muéstranse a veces teñidos simultáneamente el esqueleto interior de las células ciliadas y las neurofibrillas del cáliz o búcaro terminal.

Finalmente, las fórmulas del nitrato de plata reducido, cuando se aplican a embriones tempranos (ratón con fijación en piridina), tiñen, a veces, enérgicamente y con singular elegancia en pardo, casi negro,

(1) *Loc. cit.*

el retículo propio de las *células ciliadas*, en tanto que las fibras del vestibular, impregnadas pálidamente en rosa, se disponen en los plexos horizontales descubiertos por LENHOSSÉK, sin el menor conato de entrar en relación con el citado armazón interior. En estas preparaciones admira-

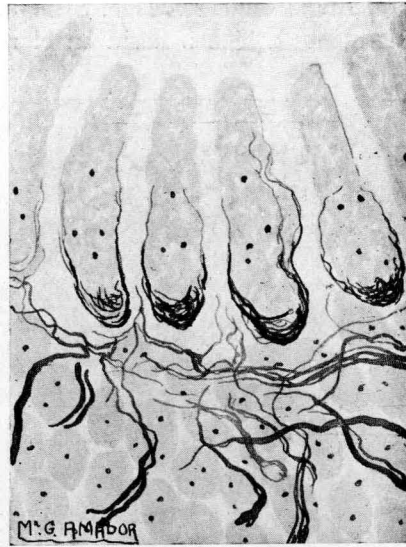


FIG. 22.—Alargamiento de las células ciliadas y aparición de los plexos del vestibular. El pedículo se ha atrofiado. Embrión de ratón, de 9 a 10 milímetros (TELLO).

bles todo error es imposible, puesto que no se han formado aún los cálices o búcaros de las células ciliadas.

Esto es lo que recientemente ha puesto en claro TELLO, explicando con gran lucidez las causas de las contradicciones de los sabios (1).

Como aparece en la figura 21 (embrión de 10 milímetros), la *célula ciliada* está provista de un denso retículo polar, el cual se prolonga, bajo la forma de un mango, hasta cerca de la basal del epitelio em-

(1) TELLO: El retículo de las células ciliadas y su relación con las terminaciones nerviosas. *Bol. de la Soc. esp. de Hist. Nat.* Julio de 1930.

Véase también su extenso trabajo, más reciente, Le reticule des cellules ciliées du Labyrinthe chez la souris et son indépendance des terminaisons nerveuses de la VIII^e paire. *Travaux du Laboratoire des recherches biologiques de l'Université de Madrid.* Tome XXVII. Mars, 1931.

brionario; mientras que las fibras del vestibular, pocas y finas, se pierden, sin modelarse en cáliz, en el macizo epitelial, donde se terminan libremente y completamente desorientadas.

La figura 22 muestra una fase durante la cual la expansión descendente de la célula ciliada se ha atrofiado, creciendo en sentido radial algunas neurofibrillas superficiales (embrión de 9 a 10 mm.). Nótese la falta de enlace entre las células ciliadas y fibras, todavía desconexionadas, del vestibular.

Pero el estadio reproducido en la figura 23, correspondiente a un

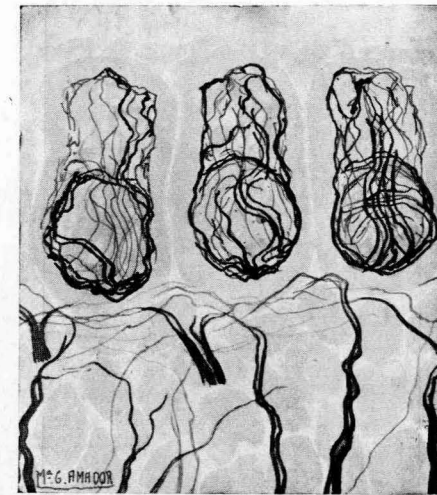


FIG. 23.—Embrión de ratón, de 17 milímetros. Desarrollo completo del armazón neurofibrillar de la célula ciliada y su independencia de las fibras vestibulares (según TELLO).

embrión de 17 milímetros, es sumamente expresivo, puesto que muestra la plena independencia de las neurofibrillas de la *célula ciliada* (extraordinariamente aparentes) y las aferentes de las ramas del vestibular que todavía no han iniciado la formación de los búcaros terminales.

En fin, la figura 24, que representa el aparato vestibular terminal del ratón adulto, es decisiva. En la célula de la izquierda aparece el retículo de la *célula ciliada* en vías de regresión parcial, con pleno y rico desarrollo del *búcaro nervioso*; mientras que en la célula de la derecha, a causa de la retracción protoplásmica, obsérvase el búcaro totalmente des-

pegado. Es muy posible que el armazón del corpúsculo ciliado subsista más o menos alterado; en todo caso, su coloración tórnase muy difícil y azarosa.

En suma: de las múltiples y aparentemente contradictorias observa-

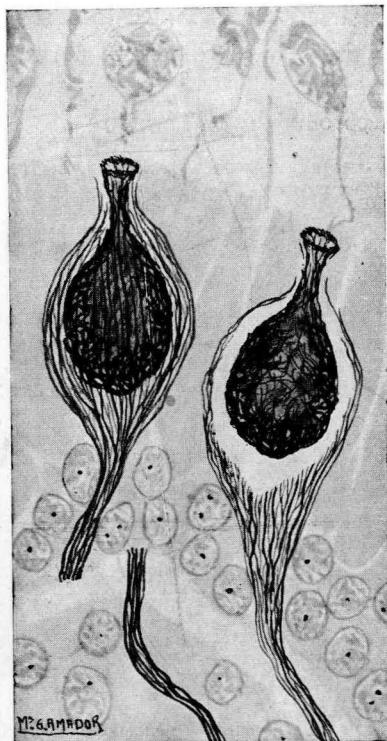


FIG. 24.—Terminación pericelular del vestibular en el ratón adulto. Nótese en la figura de la derecha la independencia del retículo endógeno y el exógeno (TELLO).

ciones efectuadas por muchos sabios y con diversos procederes de impregnación, se desprenden las siguientes conclusiones: 1.ª La *célula ciliada* posee un retículo propio independiente, que se rarifica y acaso desaparece con el tiempo (1) en ciertos animales; 2.ª En torno de la misma, la fibra aferente del vestibular se termina, mediante rica arboriza-

(1) Entiéndase que para nosotros *desaparecer* no significa en este caso dejar de existir (lo que sería una aserción aventurada), sino el perder completa o casi totalmente la apetencia hacia la plata coloidal. De esta repugnancia hacia el

ción en forma de cáliz, después de emitir ramas tangenciales para el plexo de LENHOSSÉK, plexo confirmado en las aves por nosotros; 3.ª Hay una época de madurez en que ambos plexos neurofibrilares, el *intracelular* y el *extracelular*, se tiñen a un tiempo; pero un análisis escrupuloso con el objetivo 1,30 de 2 mm. y ayudándose de los cortes transversales, según hicieron CASTRO y TELLO, demuestra la absoluta independencia de los mismos. Por tanto, lejos de constituir las terminaciones del vestibular una dificultad insoluble para la teoría neuronal, representan, por el contrario, una de sus pruebas más decisivas y brillantes.

CAPITULO VI

6.—CONEXIONES AXO-SOMÁTICAS POR TUBÉRCULOS GRUESOS TERMINALES CON O SIN PROYECCIONES PERICELULARES. (RETINA.) TUBÉRCULOS DEL VESTIBULAR EN EL FOCO LATERAL BULBAR DE LAS AVES Y PECES. BULBOS DE HELD. "ENDFÜSSEN" DE LAS NEURONAS MOTRICES.

A. Los mejores ejemplos de este modo sumario de relación inter-neuronal se nos ofrecen con admirable claridad en la retina de los peces y mamíferos. Conforme mostramos en la figura 25, tomada de preparados de GOLGI, la prolongación descendente de las *bipolares de bastón* (prolongación asimilable a un axon) cruza la *zona plexiforme interna*, y, llegada a la capa de las neuronas gangliónicas, se espesa y acaba a favor de un tubérculo de que brotan a veces excrescencias irregulares y como verrugosas, implantadas sobre la cara externa del soma de las citadas neuronas. La figura 25, perteneciente a la retina de un pez, nos dispensa de entrar en pormenores descriptivos, que se encontrarán en nuestra obra extensa sobre la retina (1).

Importa notar que las mencionadas *células bipolares para bastón* (que por su lado externo reciben las esferas finales de las fibras des-

coloide argéntico, a medida que las neuronas evolucionan, podrían citarse centenares de ejemplos.

(1) Véase nuestro libro "La rétine des vertébrés", La Cellule, 1892, y sobre todo el tomo II de la "Histologie du système nerveux, &c.", París, 1911, Chapitre XV et XVI.

Un estudio especial consagramos hace tiempo a la retina de los teleósteos, donde aparecen las células colosales para bastón (*Act. de la Soc. esp. de Hist. natural*. Tomo II, Junio de 1892).

centes bacilares), sólo se tiñen por el método de GOLGI. El proceder de EHRlich rara vez los selecciona y no de manera perfecta, y jamás los procederes neurofibrillares. Los severos detractores del método de GOLGI deben meditar acerca de este hecho (de que existen innumerables ejemplos en todo el sistema nervioso) para adaptarse a la idea de que las neurofibrillas faltan en numerosas neuronas o carecen de atracción

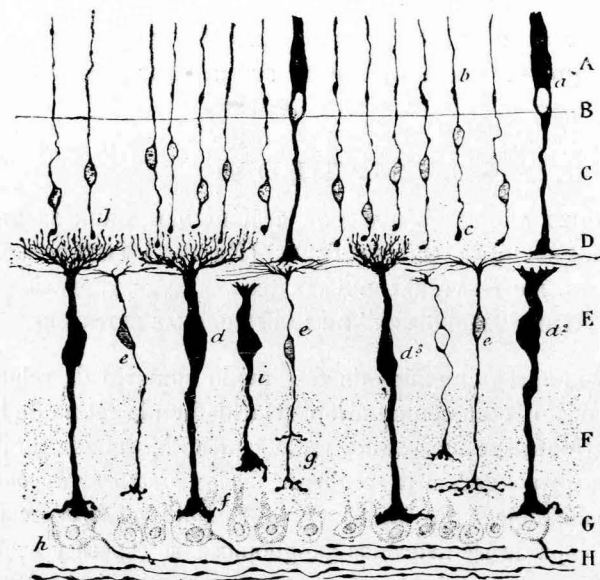


FIG. 25.—Corte transversal de la retina del *cyprinus carpio*.—A, capa de los conos y bastones; B, limitante externa; C, granos externos; E, granos internos; D, plexiforme externa; F, plexiforme interna; G, capa de las células ganglionares; H, capa de las fibras del nervio óptico; a, cono; b, bastón; d, bipolar gigante; e, bipolar delgada.

por la plata coloidal (1). En todo caso, la masa del neuroplasma de las fibras y células nerviosas es preponderante.

B. Tubérculos del vestibular en el foco lateral bulbar de las aves, reptiles y peces (2).—Harto conocidas por haber sido publicadas en una

(1) Por una excepción afortunada, hay ciertas terminaciones nerviosas centrales y periféricas sumamente ricas en neurofibrillas (*nidos del cerebelo, terminaciones acústicas centrales y periféricas, plexos pericelulares* de la médula espinal, *células horizontales* de la retina, etc. En cambio, la inmensa mayoría de los núcleos del *tálamo, cuerpo estriado, cerebro medio*, etc., carecen de fibrillas colorables.

(2) CAJAL: Sobre un ganglio especial del nervio vestibular en las aves y en los peces. *Trabajos del Lab. de Invest. biol.* Tomo VI, 1908.

revista de gran circulación y crédito (1), nos limitaremos aquí a una exposición sucinta:

El núcleo que nosotros designamos *tangencial del vestibular* reside en el mismo espesor de este nervio, inmediatamente después de su en-

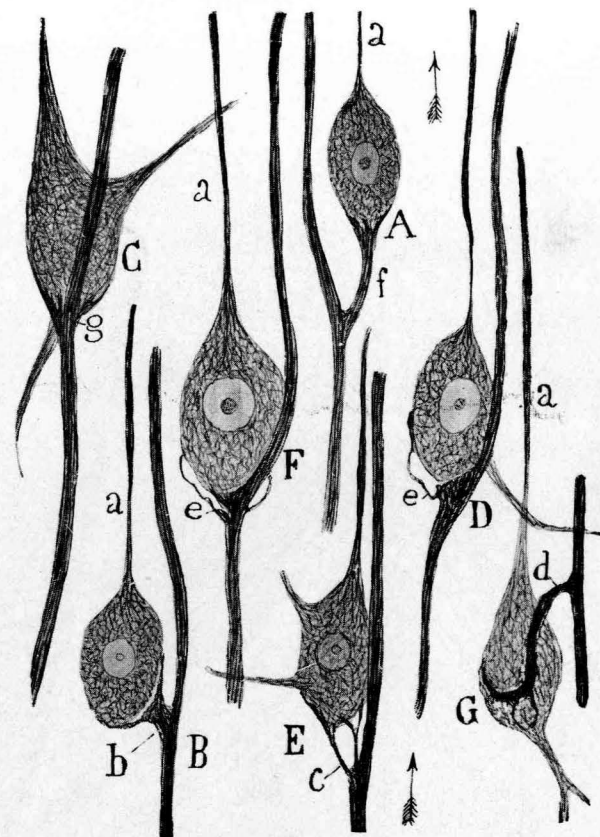


FIG. 26.—Células del núcleo tangencial de las aves (milano de pocos días); A, B, C, D, células que reciben una excrecencia terminal.

trada en el bulbo. Consta de células voluminosas, ovoideas, con tal cual dendrita divergente.

Pero lo que aquí nos interesa es apuntar la original conexión de

(1) CAJAL: Les ganglions terminaux du nerf acoustique des oiseaux. *Journal für Psychol. und Neurologie.* Bd. XIII, 1908.

estas células con el nervio. El vestibular se divide también, como en los mamíferos, en rama ascendente dirigida hacia el cerebelo y descendente, o mejor horizontal, que se pierde en un ganglio probablemente homólogo del de Deiters. Ahora bien, del tallo de los axones, antes de la bifurca-

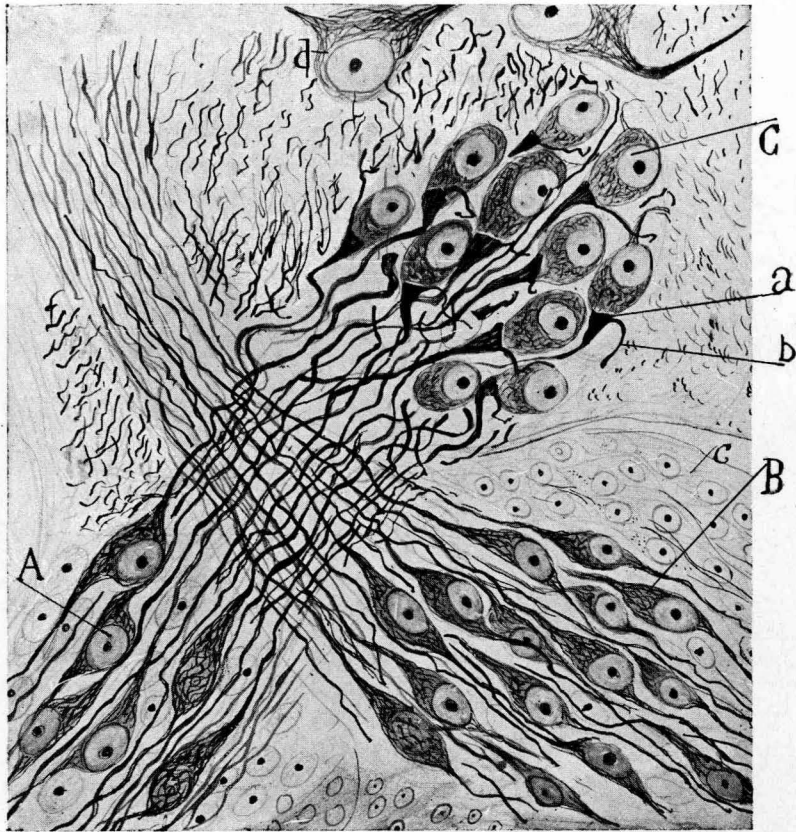


FIG. 27.—Porción lateral de un corte del bulbo de la trucha. (Embrión de catorce días.) A, lóbulo externo del ganglio de Escarpa de donde parten las fibras colosales vestibulares; B, lóbulo ventral; C, ganglio tangencial; a, tubérculo de conexión; b, rama ascendente del nervio vestibular.

ción, surge una colateral recia y espesa que, dilatándose en tubérculo triangular, se aplica íntimamente al polo profundo de las citadas neuronas. En los peces, el *tubérculo de conexión* es todavía más breve y senci-

llo, conforme mostramos en la figura 27, donde aquél afecta forma de masa triangular sin proyecciones.

Recientes investigaciones de R. SEGARRA prueban que en los reptiles (1) se presenta tan sumaria conexión de una manera clarísima. El tubérculo triangular suele adquirir proporciones colosales.

En fin, VON LENHOSSÉK ha sorprendido un modo de conexión semejante en el *ganglio ciliar* de las aves y reptiles (2). Huelga decir que semejantes relaciones son estrictos contactos, sin el menor indicio de penetración intrasomática de neurofibrillas que, por cierto, se impregnan muy bien en los peces y aves.

C.—CONEXIONES AXO-SOMÁTICAS MEDIANTE NIDOS AMPLIOS Y LAXOS DE LOS CUALES SE DESPRENDEN BULBOS O PIES TERMINALES. ("ENDFÜSSEN" DE HELD).

Como es harto sabido, las colaterales de los cordones de la médula espinal que fueron indicadas brevemente por GOLGI (3) y estudiadas minuciosamente por nosotros (1889-1903), tanto por el método de GOLGI (4) como por el de EHRLICH, se ramifican complicadamente en la sustancia gris y se terminan formando nidos más o menos gruesos y apretados, en torno de las células medulares, singularmente de las motrices. Los últimos ramúsculos cesan sobre la célula mediante una varicosidad, en contacto con la membrana. Nuestra descripción fué confirmada por KÖLLIKER (5) y después por VAN GEUCHTEN (6), EDIN-

(1) SEGARRA: Le ganglion tangentiel ou intercalaire du vestibulaire de certains reptiles. *Trav. du Lab. de Rech. biol.* Tomo XXIV, 1926.

(2) VON LENHOSSÉK: Das ciliare Ganglion der Reptilien. *Arch. f. mikroskop. Anat.* Bd. 80, 1912.

Véase también: Das Ganglion ciliare der Vögel. Misma revista. Tomo 76, 1911. (Estos trabajos van ilustrados con dibujos extraordinariamente claros y persuasivos.)

(3) GOLGI: Studi istologici sul midollo spinale. Communication faite au III^e Congrès de Reggio-Emilia. 1880. Esta nota, publicada en un periódico médico provincial, fué durante once años desconocida de los sabios.

(4) CAJAL: Sur l'origine et les ramifications des fibres nerveuses de la moelle épinière & *Anat. Anz.* 1890.

(5) KÖLLIKER: Ueber den feineren Bau des Rückenmarks, & März 1890. *Vorläufige Mitteilung. Sitz. ber. d. Würzb. phys. med. Gesell.* 8 März 1890.

(6) VAN GEUCHTEN: La structure des centres nerveux. *La Cellule.* Tome VII, 1897.

GER, LENHOSSÉK (1), RETZIUS (2) y SALA (3), etc. Después las colaterales fueron una adquisición definitiva de la ciencia, admitida por todos los autores.

Pero nuestras investigaciones, así como las de KÖLLIKER, v. LENHOSSÉK, RETZIUS, etc., adolecían de un defecto esencial: las colaterales y sus nidos terminales fueron impregnados en los embriones de las aves

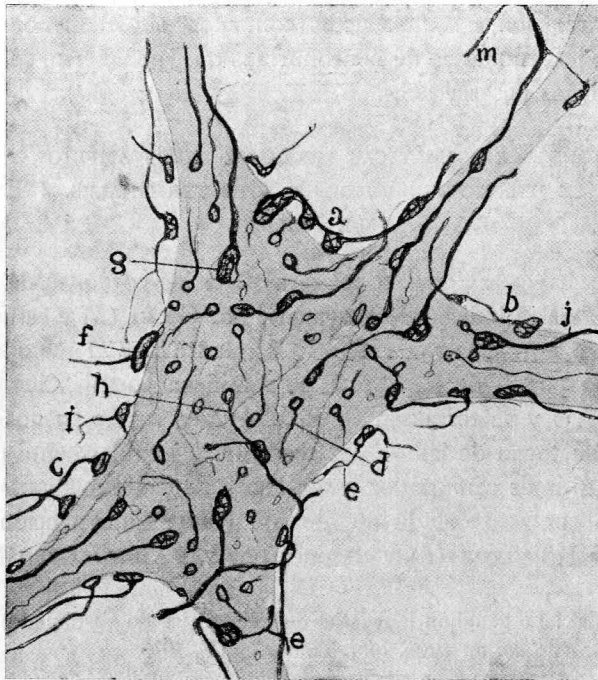


FIG. 28.—Detalles del nido pericelular de las células motrices con los bulbos de HELD (Endfüssen).

En esta figura, tomada de un trabajo antiguo (1908) nuestro, se han reunido las disposiciones más comunes de los bulbos en las células motrices del conejo.

y mamíferos de pocos días, es decir, en animales en vías de evolución. Sólo más tarde pudimos demostrar estas fibras, aunque parcialmente, en los mamíferos adultos o jóvenes, con ayuda del método de EHRLICH,

- (1) V. LENHOSSÉK: Der feinere Bau des Nervensystems. 1895.
- (2) RETZIUS: Biol. Untersuchungen. N. F. Bd. V. 1893.
- (3) SALA: La médula de los batracios (en colaboración con nosotros). 1892.

que desgraciadamente no tiñe bien la sustancia gris profunda. Sin embargo, llegamos a mostrar las terminaciones libres de las colaterales en ciertas células grandes tangenciales de la sustancia de ROLANDO (1). Faltaba, por consiguiente, demostrar el comportamiento real de los nidos en el adulto.

Esta fué la tarea plausible que, en diversas pesquisas, se impuso HELD (2) sirviéndose de diversos métodos, y sobre todo de los neurofibrilares, que impregnan las neurofibrillas adultas. El resultado general de las importantes investigaciones del sabio de Leipzig fué demostrar que las tenues varicosidades terminales, descritas por nosotros y por los cultivadores del método de GOLGI, están representadas en el adulto por espesas escrescencias aplicadas sobre la superficie neuronal. Semejantes tumefacciones que HELD llamó *Endfüssen*, fueron confirmadas por AUERBACH (3), que aplicó al tema un proceder especial; por nosotros, que utilizamos (4) la nueva técnica del nitrato de plata reducido (1893), y, en fin, por otros muchos observadores, entre los cuales merecen citarse WOLFF (5), HOLMGREN, v. ECONOMO y TELLO, sin contar los más modernos investigadores.

Pero la técnica del nitrato de plata reducido (1.ª fórmula) y la más reciente imaginada por BIELSCHOWSKY, se prestan a equivocaciones, la principal de las cuales es teñir una sustancia viscosa que rodea a las

(1) CAJAL: El azul de metileno en los centros nerviosos. *Revista trimestral micrográfica*. T. I.

(2) HELD: Beiträge zur Struktur der Nervenzellen und ihrer Fortsätzen. *Arch. f. Anat. & Physiol. Anat. Abt.* 1897.

Ibidem: Zur weiteren Kenntnis der Nervenfüsse und zur Struktur der Sehzellen. *Abhandl. d. mathemat.-phys. Klasse d. königl. Gesell. d. Wiss.* Nr. 11. Bd. XXIX, 1904. (En este trabajo es donde HELD describe la unión neurofibrilar de los *Endfüssen* con el retículo neuronal.) Semejante aseveración aparece repetida y ampliada en ulteriores monografías, singularmente en: *Zur Kenntnis einer neurofibrillären Kontinuität im Zentralnervensystem der Wirbelthiere*. *Arch. f. Anat. u. Physiol. Anat. Abt.* 1905.

(3) AUERBACH: Nervenendigung in den Zentralorganen. *Neurologisches Centralbl.* Nr. 10. 1898.

(4) CAJAL: Un sencillo método de colaboración selectiva del retículo protoplásmico, etc. *Trabajos del Lab. de Invest. biol.* Tomo II. 1903. Aquí se señalan y figuran por primera vez las neurofibrillas de las mazas terminales de HELD.

(5) MAX WOLFF: Zur Kenntnis der Hellschen Füsse. *Journ. f. Psychol. u. Neurol.* Bd. IV. 1905.

neuronas y otras muchas cosas ajenas a las neurofibrillas, sobre todo recurriendo al virado al oro. Por eso nosotros, desconfiados de los efectos, harto variables y falaces, de la primera fórmula de impregnación argéntica (defectos imputables también al excelente proceder de BIELSCHOWSKY), imaginamos después técnicas que tiñen intensa y exclusivamente los Endfüssen de HELD (1) y coloran apenas o respetan completamente las neurofibrillas de las neuronas. Con una de estas fórmulas extraordinariamente analíticas, todo error es imposible, pues ni tiñen el cemento pericelular (2), ni la glia, ni la red de GOLGI ni exigen el peligroso virado complementario.

Usando esta variante del nitrato de plata reducido, se observa que el pie neurofibrillar se impregna intensamente y cesa de modo brusco en el límite neuronal, del cual le separa tenue cutícula, a veces aparente (figura 29, f). Con más o menos claridad, los *bulbos* de HELD encierran, según indicamos nosotros y describieron el neurólogo de Leipzig y HOLMGREN, una estructura reticular con vacuolas o espacios de muy variable aspecto.

Cuando la célula nerviosa no ha sufrido retracción apreciable, los bulbos o anillos costean ajustadamente el contorno celular, advirtiéndose que muchas fibras aferentes exhiben nudosidades de trayecto y emiten, a menudo, hebras finas acabadas en anillos. (CAJAL, AUERBACH, HOLMGREN, etc.) La imagen tigroide del contorno neuronal sólo es perceptible en las buenas impregnaciones, a condición de examinar la superficie celular con los mejores objetivos (3). El aspecto general es el de una serie de pláculas discoideas, insertas sobre la membrana celular.

Pero si el corte se orienta ecuatorialmente, entonces se percibe con toda evidencia que el bulbo terminal, intensamente impregnado, acaba

(1) Consiste este proceder en fijar las piezas en formol durante treinta y seis a cuarenta y ocho horas; lavarlas durante doce-dieciséis; someterlas después por un día al alcohol amoniacal (alc. de 96°, 50 cc. y amoníaco de cinco a ocho gotas); luego, tratamiento por el nitrato de plata a la manera ordinaria; finalmente, reducción en piro-formol (véase CAJAL: Quelques formules de fixation destinées à la méthode du nitrate d'argent. *Trav. du Lab.*, & Tome V, pág. 215. 1917.

(2) No prejuzgamos aquí la naturaleza de esta substancia específica, destinada a fijar los bulbos de HELD a la superficie neuronal.

(3) Véase la figura 28, que tomamos de un trabajo polémico, ya antiguo. CAJAL: L'hypothèse de Mr. Apathy sur la continuité des cellules nerveuses entre elles. *Anat. Anz.* Bd. 33. 1908. Consúltese también: Die histogenetischen Beweise der Neuronentheorie von His. u. Forel. *Ibidem.* Bd. 30. 1907.

sin transiciones, como cortado, en el contorno neuronal, sin emitir, claro está, neurofibrillas perforantes, para el corpúsculo motor correspondiente.

Conforme mostramos en la figura 29 B, sorpréndese a menudo, a cierta distancia, un nido apretado de fibras ameduladas de diversos calibres. De este nido se desprenden los bulbos terminales; sin embargo, esta

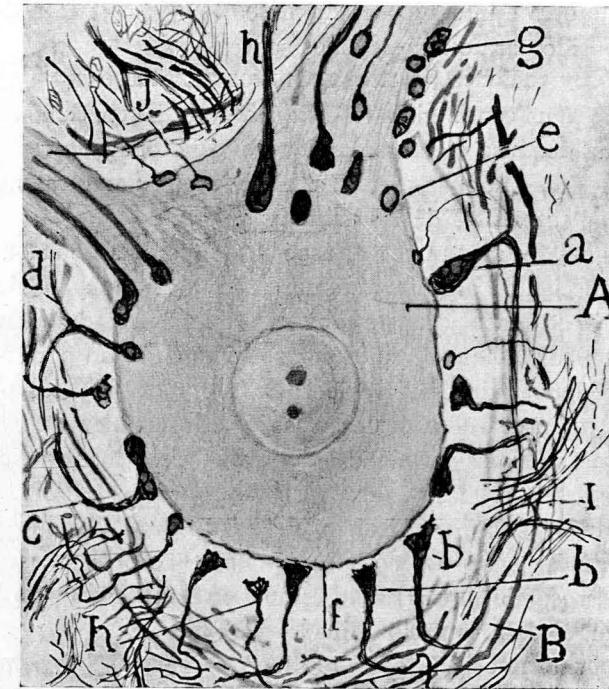


FIG. 29.—Gran célula motriz de la médula del gato adulto.—A, neurona teñida de naranja; B, nido pericelular apartado por retracción del protoplasma neuronal; a, h, mazas gigantes; b, mazas desprendidas; c, maza bilobada; e, esférulas cuyo pedículo no se tiñó; f, membrana neuronal; d, maza de paso.

disposición no es constante; depende sobre todo de la retracción de la neurona. Si ésta no se encoge, como mostramos en la figura 28, el nido no aparece con claridad.

Los *Endfüssen* de HELD son formaciones tardías. En el gato y perro de ocho días no los hemos podido ver. En su lugar destacan los nidos laxos teñidos por el método de GOLGI. Sólo en el gato de un mes a mes

y medio se encuentran ya, aunque esporádicamente, pero todavía asociados a los clásicos plexos pericelulares, en parte subsistentes.

La riqueza de los nidos y sus pies terminales son muy variables, según el tamaño de la neurona. Escasos en las células pequeñas, abundan más y afectan mayor tamaño en torno de los corpúsculos voluminosos, como por ejemplo, en los del *núcleo de Deiters*, núcleo del techo del cerebelo y los motores e intersticiales del bulbo (1). Pero este es hecho demasiado conocido para que insistamos sobre él.

Nuevas observaciones nuestras sobre los "Endfüssen".—La gran importancia que se ha concedido a los *Endfüssen* de HELD, como argumento decisivo de la doctrina de la continuidad, nos ha obligado recientemente a revisar nuestras antiguas preparaciones y a ejecutar otras nuevas con fórmulas algo diferentes de las primitivas.

En la figura 29 mostramos el aspecto de algunas de estas preparaciones pertenecientes al gato adulto. Al primer golpe de vista, como expusimos hace tiempo y mostramos en la figura, se advierten diversas formas de bulbos, distintas, tanto por su tamaño, como por su forma y estructura. Algunas de estas variedades fueron ya notadas por HELD.

En nuestros preparados destacan las especies siguientes:

1. Fibras finísimas terminadas sobre la célula mediante un anillo. Estas formas, entrevistas y dibujadas por nosotros (1903), han sido bien presentadas por HOLMGREN y BIELSCHOWSKY. Algunos de estos anillos parecen aislados, por no haberse teñido la fibrilla aferente (figura 29, *g*). Verosíblemente el anillo es aparente, representando la sección óptica de una corteza esferoidal fina, argentófila.

2. Bulbos gruesos en forma de maza o cónicos provistos de una red interior de neurofibrillas (fig. 29, *h*).

3. Bulbos espesos bilobados y trilobados acostados tangencialmente sobre la neurona (fig. 29, *C*).

No es raro sorprender en el tallo o en la tumefacción final de estos pies la emisión de colaterales terminadas en anillo, según señalamos hace tiempo (2) (fig. 28, *h*).

(1) En la substancia de ROLANDO y focos de los cordones de CLARK y BURDACH faltan por completo. Todo hace sospechar que dichos bulbos representan la terminación de un aparato sensitivo reflejo peculiar de las grandes neuronas motrices y funiculares.

(2) CAJAL: L'hypothèse de la continuité d'Apathy, & *Trab.*, & Tomo VI. 1908.

4. Gruesos bulbos bifurcados, una de cuyas ramas suele afectar menor espesor que la compañera (figs. 28, *c*, y 30, *c*).

5. Voluminosos bulbos de paso que provienen de una fibra situada a más o menos distancia de la célula (fig. 29, *a*, *d*).

Algunos de estos *Endfüssen* aparecen desprendidos, afectando forma cónica y con una superficie paralela a la célula (1). No es raro que esta superficie aparezca con algunas asperezas. Este fácil desprendimiento de los pies es significativo, pues enseña que la adhesión de los mismos a la membrana, con ser bastante sólida, no lo es tanto que no pueda apartarse de ella, conforme ya notamos nosotros, TELLO y otros autores. Llama también la atención que la susodicha superficie accidentalmente

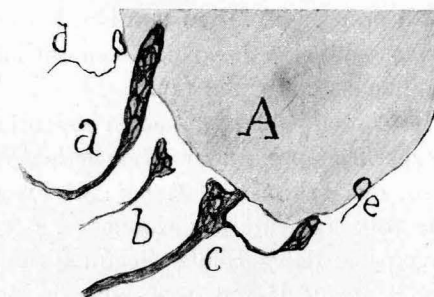


FIG. 30.—Detalles de mazas de varias formas examinadas a gran aumento.—*a*, maza gigante; *b*, maza cónica desprendida; *c*, maza que emite otra accesoria de anillos finos, provista de un pedículo. (Célula motriz del gato adulto.)

liberada de la neurona no ofrezca filamentos o neurofibrillas flotantes de aspecto radicular (fig. 29, *h*, *b*, y fig. 30, *b*).

Todas estas formas, aun las más finas, están sumergidas en una masa de neuroplasma incolorable por los métodos neurofibrillares, pero colorable por el proceder de GOLGI y el de AUERBACH. En nuestras preparaciones percíbense las neurofibrillas tan enérgicamente impregnadas que el virado no sólo sería redundante, sino perjudicial; porque oscurecería el fondo y destruiría el admirable contraste existente entre el soma (donde a veces se muestran neurofibrillas densas y finas, rosadas o anaranja-

(1) ESTABLE, VILLAYERDE y otros autores, tales como TELLO, etc., han reconocido la facilidad con que los bulbos de HELD se desprenden y alejan de la neurona en diversos estados patológicos. Véase sobre todo ESTABLE: *Zur Histopathologie der Friedreichen Kränkheit*, & *Travaux du Labor.*, & Tomo XXVII. 1931.

das, apenas aparentes) y el tono negro pardo intensísimo de las mazas y anillos. En cambio, en el método de BIELSCHOWSKY el virado es necesario, lo que no deja de tener inconvenientes, porque si posee la ventaja de vigorizar el teñido de las neurofibrillas, colora algo el cemento pericelular y otras sustancias extrañas a la arquitectura neuronal. En general, consideramos desventajoso para la interpretación fácil del comportamiento de los *Endfüssen* la impregnación intensa concomitante del armazón del protoplasma, impregnación casi constante sirviéndose del óxido de plata amoniacal.

Reparos de la escuela de Held y dudas de Bielschowsky acerca de la independencia de los "Endfüssen" y anillos.—A dos pueden reducirse las objeciones de los adeptos a la concepción de HELD:

1. Los *Endfüssen* no representarían terminaciones libres pericelulares, sino que emitirían para el retículo neuronal subyacente neurofibrillas penetrantes continuadas con aquél (1).

2. Además de este modo de terminación existiría otro representado por una red superficial pericelular ("*pericelluläres nervöses Terminalnetz*" de HELD), que brotaría de la base de los *Endfüssen*. Esta red nerviosa descrita primeramente por AUERBACH (2) se extendería a la totalidad o a una parte de la célula. Según dicho sabio, este fino retículo será independiente de la red pericelular de GOLGI, cuya naturaleza, no nerviosa, han defendido muchos autores. Coincidiendo con HELD, AUERBACH hace brotar de la base de los *Endfüssen* la rejilla neurofibrillar perisomática. Pero entre el pensamiento de este investigador y el de HELD existe una diferencia esencial. Según HELD y sus adeptos, los pies, conforme dejamos apuntado, emitirían hebras sutiles continuadas con el armazón del soma, mientras que para AUERBACH tales filamentos perforantes no existirían; una cutícula transparente continua se

(1) HELD: Zur Kenntnis einer neurofibrillären Continuität im Centralssystem der Wirbelthiere. *Arch. f. Anat. & Physiol. Anat. Abt.* 1905. Consúltese sobre todo su obra.

Véase también EBENDA: H. Held. *Archiv. f. Psychiatrie.* Bd. XLI. 1897. Consúltese sobre todo su último folleto, resumen luminoso de sus ideas, intitulado: Die Lehre von den Neuronen und vom Neurencytium und ihr heutiger Stand. *Fortschr. der Naturwiss. Forschung.* N. F. H. 8. 1829.

(2) AUERBACH: *Neurologisches Centralbl.* Nr. 10. 1897. Nervenendigung in den Centralorganen. *Neurol. Centralbl.* 1898. Nachtrag zu dem Aufsatz: Nervenendigung, &. *Neurol. Centralbl.* 1898.

interpondría constantemente entre ambos retículos nerviosos. Aunque en su último trabajo no habla el histólogo de Leipzig de las redes de GOLGI, implícitamente parece atenerse a su antigua opinión, según la cual este retículo exterior no sería de naturaleza nerviosa, sino de una dependencia de la neuroglia, tesis también sostenida por Donaggio y otros autores. Advierta el lector cómo se complica el mecanismo de las terminaciones nerviosas centrales bajo la pluma audaz de los reticularistas. En vez de aceptar los pies terminales como único modo de conexión interneuronal, tenemos que habérnoslas con estas cuatro disposiciones: *la red de GOLGI* extraña al retículo terminal; los *Endfüssen*, entidad real y bien comprobada; la problemática *rejilla nerviosa pericelular*, y, en fin, las fibras de unión con el *armazón del soma*. Todo este sistema complicado de relaciones difícilmente demostrable, salvo los bulbos terminales, préstase a infinitas confusiones, tanto más cuanto que cada reticularista sostiene, por lo menos en parte, una fórmula diferente (1). Un escéptico pudiera preguntarse si existen terminaciones nerviosas pericelulares concretas y si el íntimo pensamiento de HELD no sería retornar a la vieja doctrina de la continuidad de APATHY y BETHE, en la cual la célula ganglionar representaría un punto nodal, dotado de actividades tróficas, enlazado con una urdimbre difusa y continua de filamentos conductores. El título mismo del mencionado trabajo de HELD, donde se habla de *Neurencytium* es, bajo este aspecto, bastante alarmante. Pero de la última concepción del neurólogo de Leipzig y de los escollos peligrosos donde sus ideas amenazan zozobrar, nos ocuparemos más adelante. Limitémonos por ahora a apuntar las dudas sugeridas por dos de las citadas tesis de HELD y de sus discípulos relativas a las terminaciones pericelulares en el eje del bulbo-espinal. Para ello debemos someter a un examen crítico las descripciones y figuras de HOLMGREN, HELD y BIELSCHOWSKY.

(1) Por ejemplo, WOLFF, en un trabajo especial (Zur Kenntnis der Heldschen Nervenfüsse. *Journ. f. Psychol. u. Neurol.* Bd. IV. 1904-1905), describe y dibuja una especie de red esponjosa pálida intercalar entre el pie y la neurona, especialmente visible en los *Endfüssen* desprendidos. Esta trama esponjosa apenas perceptible, que envolvería también el contorno del pie, nos parece un artefacto producido por la coloración forzada, mediante el óxido de plata, de exudados coagulados en el espacio perineuronal. En nuestras preparaciones, enérgicamente teñidas, jamás se perciben tales redes esponjosas ni por las fórmulas del nitrato de plata reducido, ni por la técnica de BIELSCHOWSKY, por cierto muy azarosa cuando se trata de la impregnación de los bulbos terminales.

Y para no ser prolijos omitiremos aquí las opiniones sostenidas por otros reticularistas, en principio análogas a las de HELD y AUERBACH.

Digamos dos palabras de la opinión ya antigua de HOLMGREN. Como puede notarse en la figura 31, HOLMGREN (1) señala, no sólo el pie característico de HELD, sino una especie de cono o surtidor de neurofibrillas penetrantes, espesas y enlazadas con el retículo protoplasmático, grosera y esquemáticamente representado (2). ¿Qué comentario oponer a tan insólitas disposiciones? Me limitaré a declarar que en cientos de preparaciones enérgicamente impregnadas por diversas fórmulas jamás sorprendí disposición semejante. Sospechamos que los tales conos fibrillares han sido producidos por el encogimiento de las neuronas que

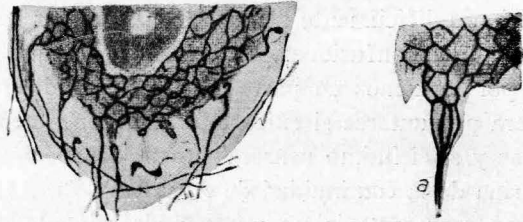


FIG. 31.—Supuestas groseras comunicaciones entre los bulbos de HELD y el retículo observado por HOLMGREN. (Corpúsculos motores de la médula espinal.)

arrastró tras sí, estirándolos y dislocándolos, grupos de hebras de los *Endfüssen*.

La actitud de HELD en el problema de las terminaciones de sus *Endfüssen* es harto conocida. De ella nos hemos ocupado diversas veces, sobre todo en nuestras polémicas con APATHY.

Recordemos que para el sabio de Leipzig y sus discípulos, los pies desembocan en un doble sistema de neurofibrillas: el *pericelular*, ya mentado más atrás, y las hebras comunicantes con el retículo intrasomático. La *red o velo pericelular* brotaría, como ya indicó AUERBACH, de la base

(1) HOLMGREN: Ueber die sogenannten Nervenendfüssen (HELD). *Jahrbücher für Psychiatrie, & Neurologie*. XXVI Bd. 1905.

(2) A decir verdad, en los grabados originales de HOLMGREN las hebras de estos conos terminales son sutilísimas; sin duda, el fotograbado anejo a la monografía de HELD que los copia, ha exagerado enormemente el diámetro de las supuestas fibrillas y, por tanto, las mostradas en nuestro grabado (fig. 31), traspunto del publicado por el maestro de Leipzig.

de los *Endfüssen*; de suerte que éstos representarían los puntos nodales de la misma. La figura 32, tomada del último trabajo de HELD, es desde este aspecto muy expresiva. Trátase del retículo pericelular de una neurona motriz de la médula, donde vendrían a converger los pies terminales (*a, b*). La preparación ha sido obtenida por el método de GOLGI.

Acercas de la posible ilusión de la existencia de neurofibrillas penetrantes hemos hablado ya en diversas ocasiones (1). Se trata verosímil-

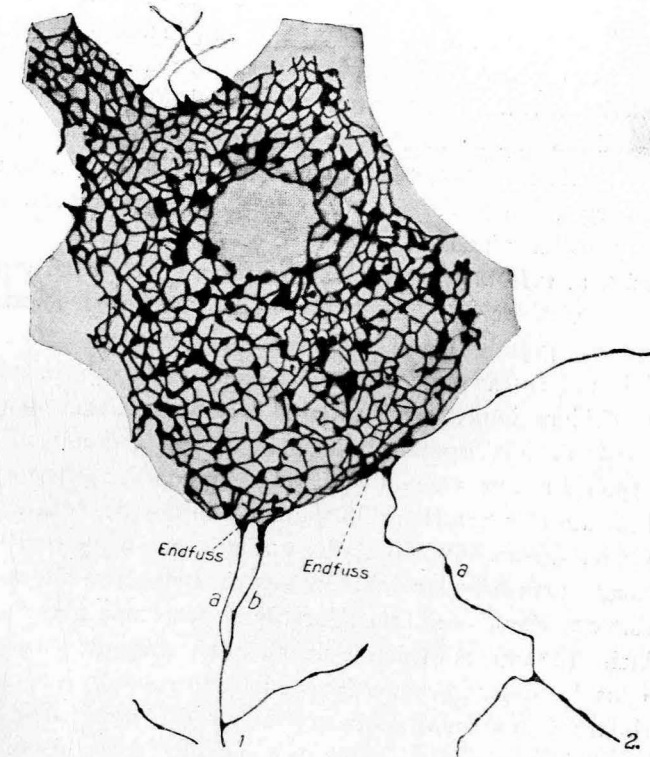


FIG. 32.—Red superficial nerviosa y continuada con *Endfüssen*, impregnada en una célula motriz.—*a, b*, fibras aferentes del retículo (según HELD).

mente de disposiciones accidentales, motivadas por fruncimientos del protoplasma. La proximidad de ambos retículos, el de los *Endfüssen* y el intrasomático, separados por tenuísima membrana que escapa al poder resolutorio de nuestros mejores objetivos, hace posible, en casos excepcio-

(1) *Anatomischer Anzeiger*. Bd. XXXIII. 1908.

nales, semejante confusión. Nosotros no hemos sorprendido nunca esta continuidad de ambos aparatos neurofibrillares ni aun en las mejores preparaciones del proceder de BIELSCHOWSKY. De todos modos, lo más seguro para evitar tales ilusiones es recurrir a las fórmulas que tiñen exclusivamente o casi exclusivamente los *Endfüssen*. En tales preparaciones se observa constantemente que el retículo del bulbo terminal cesa bruscamente en la superficie de la neurona. Se objetará, sin duda, que no tiñéndose el armazón intraprotoplasmático y sí el de los *Endfüssen*, resulta imposible sorprender la citada continuidad de ambos sistemas neurofibrillares; pero esta brusca interrupción de la reacción, sobre representar un hecho favorable al neuronismo (ello denota que existe al nivel de la membrana un obstáculo casi siempre infranqueable a los agentes reductores), no da cuenta bien del por qué, por lo menos en algunos casos, no emergen de los *Endfüssen* algunas hebras parcialmente incoloras del cuerpo celular incoloro.

En cuanto al *velo marginal*, hagamos notar desde luego que dicha disposición, ya vista por AUERBACH y eventualmente (*gelegentlich*) por HELD, choca con grandes dificultades. He aquí algunas:

a) Si la red es tan espesa como la dibuja HELD y emana de los *Endfüssen*, debiera impregnarse con los métodos neurofibrillares, por lo menos en la médula espinal y ganglios acústicos y motores bulbares. Pues bien; todas nuestras tentativas para impregnarla con diversas fórmulas del nitrato de plata reducido y el método de BIELSCHOWSKY han fracasado. Ciertamente HELD describe y dibuja en su figura 10 (1) un velo reticulado neurofibrillar sobre una gruesa dendrita de la médula espinal (asta anterior); pero esta figura, que ofrece una pléyade de anillos terminales (2) unidos mediante puentes delicadísimos, no es convincente. Grupos de anillos próximos hemos hallado nosotros muchas veces; pero jamás trabéculas anastomóticas. Siempre el mosaico de pláculas o anillos aparecía separado por espacios vacíos. La impresión que se obtiene al contemplar este fotograbado de HELD es que ha sido inducido en error por la coloración de algún precipitado coloide depositado entre los anillos y vinculado accidentalmente con ellos.

(1) *Loc. cit.* de la última y repetidamente citada Memoria de HELD.

(2) Recuérdese nuestra reserva acerca de la forma real traducida por la apariencia anular. Trátase probablemente, repetimos, de una capa cortical fuertemente argentófila.

b) La reticulación superficial de HELD (fig. 32), impregnada por el cromato de plata, se asemeja tanto al llamado retículo pericelular de GOLGI, DONAGGIO y otros sabios (estimado como de naturaleza no nerviosa) que es casi imposible sustraerse a la idea de que la *red de GOLGI* y la reproducida por HELD son la misma cosa.

c) Ni debe detenernos la consideración de que el neurólogo de Leipzig haya sorprendido los pies insertos en los puntos nodales de la red. Sabido es, conforme repetidas veces hemos hecho notar, que el cromato de plata produce, a veces, entre fibras próximas, precipitados adhesivos y coalescencias falaces. Gran ingenuidad sería tomar estos accidentes rarísimos como normas de estructura preexistente. Treinta y cinco años de empleo casi exclusivo del método de GOLGI nos han persuadido de la importancia de tamaña causa de error y nos han hecho recelosos y suspicaces en presencia de disposiciones inusitadas y eventuales.

A causa de tales artefactos y de otros provocados por los fijadores (no existe ninguno perfecto), creemos que se impone una gran prudencia cuando se trata de interpretar formas extraordinarias o fusiones singulares entre estructuras próximas. Notemos a este respecto que en las figuras publicadas por los reticularistas relativas a los *Endfüssen*, *cálices*, etc., suelen omitirse las disposiciones más comunes y se reproducen con delectación morosa las más singulares y bastardas.

Por lo demás, fuera pueril disimular que en algunas sinapsis (las acústicas, las de los focos motores, etc.), la intimidad de ambos factores de la articulación es muy grande, pudiendo hallarse imágenes, sobre todo en los cortes oblicuos, en donde la ilusión de la continuidad es excusable. Sin embargo, haremos bien en atenernos a las imágenes más comunes, a condición de que las impregnaciones sean finas y vigorosas. De lo contrario, el factor subjetivo difícilmente eliminable en la observación con grandes aumentos, nos arrastrará a nebulosidades y contradicciones lamentables. Por eso se ha podido decir que las controversias histológicas obedecen más que a preferencias técnicas injustificadas, a psicologías antípodas.

En cuanto a BIELSCHOWSKY, en sus recientes comunicaciones donde se aborda de pasada el problema del neuronismo, muéstrase más reservado que HELD, BETHE, WOLFF, HOLMGREN, etc. Parécenos empero que, no obstante su gran circunspección y su conocimiento de los errores a que pueden dar origen los métodos neurofibrillares, gravita un poco

hacia la hipótesis de la continuidad, por lo menos para ciertas sinapsis especiales. Si hemos de juzgar por los datos expuestos en su último trabajo (1), y, sobre todo, por el aspecto de las figuras anejas a sus preparaciones, han ocurrido en éstas fruncimientos y coalescencias achacables verosímilmente a la fijación formólica. En unas figuras (fig. 57, *a*, *b*, *c*), los bulbos y anillos aparecen libres y sin continuidad con el retículo de la célula rodeada; en otras se advierte cierta confusión y mezcla entre los anillos exteriores y el retículo intrasomático, que podrían dar la impresión de una penetración neurofibrillar. A veces (fig. 58), en imágenes correspondientes a neuronas del *ganglio ventral del acústico* y *foco de DEITERS*, parece como que los bulbos de HELD engendran una red superficial. Lo que hace que estas figuras susciten dudas en el ánimo del lector, es el empleo de aumentos muy pequeños (o de dibujos muy achicados en el fotograbado) (2).

En todo caso, ninguna de las representaciones iconográficas de BIELSCHOWSKY revela claramente la continuidad entre el retículo de los *Endfüssen* y el esqueleto intrasomático. Si nosotros interpretamos rectamente el pensamiento de BIELSCHOWSKY (últimos trabajos), este sabio se inclina a la continuidad, pero sólo para ciertas clases de sinapsis. Acepta en principio el neuronismo, pero no le erige en dogma obligatorio. Criterio semejante, aunque se crea otra cosa, hemos defendido nosotros hace muchos años, reconociendo, sobre todo en la esfera de los ganglios simpáticos autóctonos, algunas anastómosis interneuronales.

(1) BIELSCHOWSKY: Artículo del libro de Möllendorff. Tomo IV, págs. 108 y 109. J. Springer. Berlín, 1928.

(2) Hay muchos sabios modernos, sobre todo en los países anglosajones y en Italia y Francia, que no han podido convencerse de semejantes comunicaciones. Citemos como uno de tantos ejemplos el de WILLIAM P. WINDLE, A. SAND, L. CLARK, que dibujan los *Endfüssen* a grandes aumentos, como absolutamente independientes de las neuronas. Véase *Observations on the Histology of the Synapse. The Journ. of comp. Neurology*. Vol. 26, 1928.

Los fisiólogos, entre ellos los ilustres SHERRINGTON, LANGLEY y otros muchos, adoptaron hace tiempo igual actitud. LEVI y TANZI y LUGARO, grandes autoridades de la neurología italiana, confiesan su fe neuronista.

El escepticismo de los sabios, frente a la tesis reticularista, está sobradamente justificado.

CAPITULO VII

7.—FIBRAS TREPADORAS O CONEXIONES AXO-DENDRÍTICAS LONGITUDINALES.
CONEXIONES AXO-DENDRÍTICAS POR ENGRANAJE.

A. El ejemplo más típico es el de las *fibras trepadoras* que serpen-

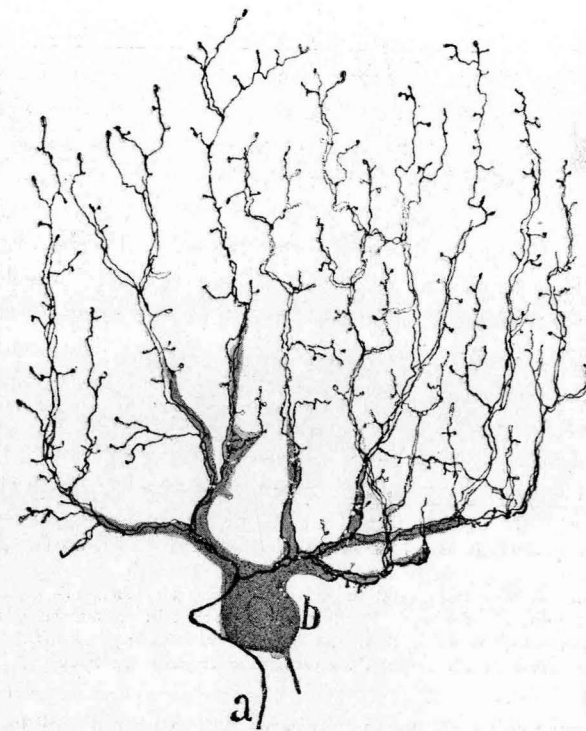


FIG. 33.—Una fibra trepadora del cerebelo humano.—*a*, tallo de la fibra dividido en multitud de ramas secundarias.

tean como lianas a lo largo de la arborización dendrítica de las células de PURKINJE.

Descubiertas por nosotros en el cerebelo de las aves en 1881 (1),

(1) CAJAL: Sobre las fibras nerviosas de la capa molecular del cerebelo. *Re-*

descritas después en los mamíferos y el hombre en ulteriores monografías y libros (1), notadas luego por casi todos los observadores que emplearon el método de GOLGI, KÖLLIKER (1893), RETZIUS (1892), LUGARRO (1895), HELD, ATHIAS (1897), P. RAMÓN, ILLERA, comprobadas, en fin, por cuantos desde 1904 sometimos el cerebelo a la piedra de toque de los procederes neurofibrilares, contribuyeron poderosamente a fun-

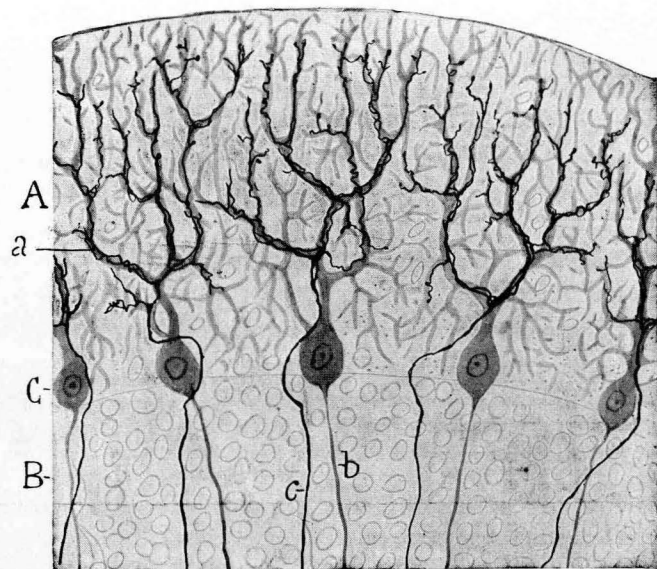


FIG. 34.—Trozo de un corte transversal de una circunvolución cerebelosa.—A, capa molecular; B, capa de los granos; C, células de PURKINJE; a, arborización trepadora; b, axon de PURKINJE; c, cilindro-eje llegado de la substancia blanca y ramificado sobre las dendritas de las células de PURKINJE. Gato joven. Figura semiesquemática.

damentar la hipótesis de la transmisión por contacto del impulso nervioso.

No entraremos aquí en minucias descriptivas, harto familiares a los histoneurólogos. Baste recordar que ciertos axones, relativamente espe-

vista trimesial de Histología normal y patológica. Agosto de 1888. (Con una lámina litográfica.)

Ibidem: Sur les fibres nerveuses de la couche granuleuse du cervelet, & *Internat. Monatsschrift. f. Anat. u. Physiol.* Bd. VII. Nr. i. 1890.

(1) KÖLLIKER: *Handbuch der Gewebelehre des Menschen.* Bd. 2. Erste Hälfte. 1893. (Sechste Auflage). S. 364 und 365.

sos, llegados de la substancia blanca, cruzan, casi siempre sin bifurcarse, la zona de los granos y asaltan el contorno o la vecindad del soma de PURKINJE, mezclándose a veces con las cestas. Salvadas éstas, se incorporan al grueso tallo ascendente de los citados corpúsculos o, después de bifurcarse y disponerse en plexos más o menos complicados sobre los diversos troncos protoplásmicos (perro, hombre) y de dividirse reiteradamente, se aplican íntimamente a las recias dendritas y a sus ramos secundarios, respetando solamente los ramúsculos más finos o terminales (fig. 33) (1). El conjunto de la singular arborización reproduce, simplificado, el ramaje de los elementos de PURKINJE. Cada dendrita puede ser costeada por una, dos o más ramas nerviosas. Las más elevadas y finas acaban libremente con o sin final varicosidad (2).

Claro es que la complicación y extensión de esta arborización nerviosa guarda relación con la riqueza de las dendritas de PURKINJE. Extraordinariamente complicada en el hombre, donde se dilata sobre una área considerable, se muestra más sobria en el perro, gato, conejo y aves y todavía más, como ha demostrado mi hermano, en el cerebelo de los reptiles. Cuando se estudian escrupulosamente algunas preparaciones

(1) Véase nuestro libro de conjunto sobre el sistema nervioso. Tomo II, página 65 y siguientes. París, 1911 (traducción francesa del Dr. AZOULAY). En este libro se hallará también un resumen de la evolución de tan interesantes axones aferentes, confirmada por RETZIUS y otros sabios. Véase también: CAJAL e ILLERA: *Travaux du Laborat. de Rech., &* Tomo V, 1907.

Entre los investigadores de la primera hora, consúltese, sobre todo, el interesante estudio de RETZIUS: *Biol. Untersuchungen. N. T. Bd. III, 1892.* El sabio sueco no sólo confirma nuestra descripción de las fibras trepadoras, sino que aduce datos interesantes acerca de su evolución.

(2) Tan claro y elocuente es el hecho del contacto, que hasta BIELSCHOWSKY, que no peca de crédulo, las considera como un paradigma o modelo de conexiones mediatas. Coincidiendo con nosotros y RETZIUS, las describe, no como fibras ascendentes aisladas, sino como plexos complicados. También observa en la porción inicial de las mismas algunas ramillas descendentes retrógradas para los nidos nerviosos (que recubren la porción superior de los somas de PURKINJE). Esta particularidad, notada por nosotros y bien observada por RETZIUS, nos parece representar la reliquia de una disposición embrionaria. En todo caso, falta con frecuencia. (Véase BIELSCHOWSKY, en el *Handbuch der mikroskop. Anat. de Moellebdorf.* Bd. IV, 1929). En cambio, HELD, siempre a caza de *syncytios*, supone, sin pruebas, una unión mediante neurofibrillas entre las fibras trepadoras y las células de PURKINJE. En la figura 7.^a mostramos el concurso eventual que las trepadoras pueden proporcionar a las cestas de PURKINJE.

neurofibrillares del gato y perro, donde se muestran teñidas simultáneamente las neurofibrillas de ambos factores de la articulación axo-dendrítica, se advierte, sin el menor asomo de duda, que las hebras del retículo dendrítico y las constitutivas de la arborización nerviosa son absolutamente independientes. En ocasiones, cada dendrita va acompaña

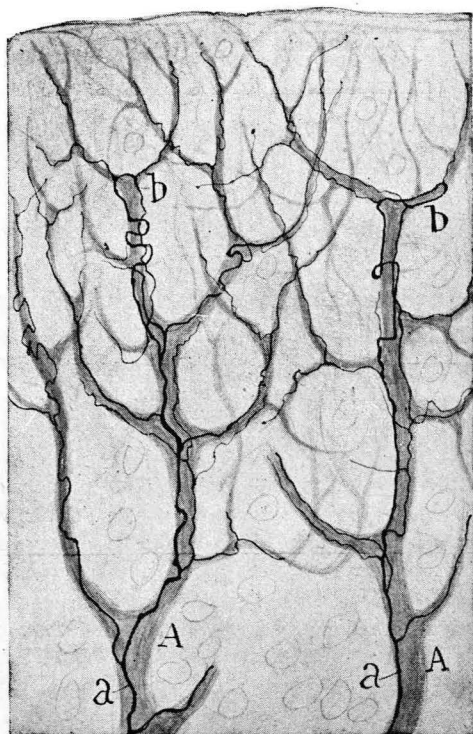


FIG. 35.—Detalles de una porción de la arborización trepadora del cerebelo del gato joven.—A, tallos ascendentes de las células de PURKINJE; a, b, fibras trepadoras.

de dos ramas nerviosas, y no es raro advertir, según aparece en la figura 35, *b*, donde se ha dibujado a gran aumento una porción de la arborización nerviosa, que las proyecciones trepadoras serpentean y hasta trazan revueltas en torno de los apéndices dendríticos, cuyo itinerario costean íntimamente.

Tratándose de una conexión de contacto tan evidente, los reticularistas han solido guardar un silencio prudente. Y es que aquí el con-

tacto se muestra con evidencia absoluta. Los escasísimos autores que han supuesto puentes de comunicación entre el armazón de las dendritas y las hebras trepadoras, o han sufrido una ilusión lamentable, o sido víctimas de subjetivismos deformadores. Nosotros hemos buscado insistentemente estas pretendidas anastómosis, tanto en las mejores preparaciones del método de BIELSCHOWSKY como en las obtenidas por las fórmulas más selectivas y enérgicas del nitrato de plata reducido. La decepción ha sido completa. Es más: creemos que, de existir, escaparían, por su tenuidad, al poder resolutorio del 1,30-dos milímetros, de ZEISS.

A mayor abundamiento, la anatomía patológica nos revela, según demostramos nosotros, en la degeneración traumática del cerebelo, una destrucción completa de las células de PURKINJE, con persistencia más o menos duradera de las fibras trepadoras, y, al contrario, conforme ocurre a veces en algunos procesos patológicos crónicos del cerebelo humano, las trepadoras se destruyen mientras dichas neuronas subsisten. De estos fenómenos tan significativos citaremos algunos ejemplos en la segunda parte de este trabajo.

B. Fibras trepadoras de los ganglios simpáticos y terminaciones en zarzal.—Como variedad de esta modalidad de *sinapsis* dendro-nerviosa, debemos mencionar la establecida entre proyecciones a veces espiroideas de las fibras nerviosas llegadas de la médula (fibras preganglionares) y las largas dendritas de los corpúsculos simpáticos (hombre, perro, solípedos, etc.). Estas fibras, descritas por nosotros hace tiempo (1), han sido muy bien analizadas por CASTRO (2), en su trabajo clásico sobre la estructura del gran simpático humano, en que estudia la cadena vertebral normal y patológica, amén de otros focos viscerales.

Pero aparte de las *fibras espiroides*, quizá anómalas, de origen medular, es preciso mencionar, sobre todo, gran cantidad de arborizaciones libres de los *rami comunicantes*, que se terminan descomponiéndose en

(1) CAJAL: Las células del simpático del hombre adulto. *Travaux du Laboratoire de Rech. biol.* Tomo IV, 1905-1906.

(2) CASTRO: Evolución de los ganglios simpáticos vertebrales y prevertebrales, etc. *Trabajos*, etc. Tomo XX, 1922.

Merecen también ser leídos: MARINESCO (*Revue neurologique*. Vol. 8, 1906), SALA, MICHAILOW, MÜLLER, RAMSON, ACHÚCARRO, ARCAUTE, BIONDI, BILLINGSTEIN, TERNI, LEVI y otros muchos, cuyos trabajos son analizados en la extensa y bien documentada Memoria de CASTRO.

ramúsculos, que después de costear los paquetes o *tractus* dendríticos, se pierden en el seno de los mismos, generando plexos complicadísimos. Es más: consideramos que estas ramificaciones nerviosas sobre haces de dendritas o *matorrales* de las mismas, según la expresión de CASTRO, representan el modo más común y típico de terminarse las fibras pregangliónicas (1). Por eso no insistiremos aquí sobre los *nidos pericelulares* y neuronas con apéndices en corona, que algunos autores consideran como patológicas o atípicas (parafitos). CASTRO se inclina también a este parecer cuando afirma que las células provistas de corona dendrítica se le han presentado rarísima vez en niños y hombres jóvenes (nuestro *primer tipo* simpático) En cuanto a los nidos perisomáticos, admite dos categorías: unos *típicos*, íntimamente relacionados con la célula e integrados por arborizaciones de axones pregangliónicos, y otros *atípicos* o patológicos, que representarían ramificaciones en ovillo procedentes de otras neuronas simpáticas. Dada la dificultad de diferenciar estas dos categorías de nidos, nosotros los estimamos, todos o casi todos, como atípicos. Para formular esta opinión, tenemos en cuenta, además de la rareza de los mismos en el estado normal, ya notada por CASTRO y otros, la circunstancia de ser excepcionales en el gato y conejo adultos y normales, lo mismo en las preparaciones de EHRLICH que en las neurofibrillares. Sólo de un modo esporádico y eventual (2) se

(1) Véase mi teoría de lo *patológico normal*, desarrollada en algunas de mis monografías, por ejemplo, en mi Tratado de la regeneración y degeneración. Tomo II, 1914, págs. 82 y siguientes.

(2) La Degeneración y Regeneración del sistema nervioso. Tomo II, 1913. Véase, sobre todo: *Degeneration & Regeneration of the Nervous System*. Versión inglesa del Dr. R. MAY. *Oxford University Press*, 1928. Esta versión aparece muy aumentada y mejorada.

Desgraciadamente, todos los autores modernos desconocen la edición española de este libro, hace años agotada (MÜLLER, MICHAILOW, SALA, BIONDI, LEVI, STÖHR, etcétera), atribuyéndome interpretaciones que, si eran posibles en 1905, cuando yo señalé las formas atípicas de los ganglios sensitivos y simpáticos del hombre, se hicieron inaceptables desde que NAGEOTTE, MARINESCO y varios autores (nosotros mismos) reprodujimos esas mismas formas anormales en los ganglios sensitivos, injertados y heridos de los animales de laboratorio.

Por lo demás, las espirales, nidos y formas atípicas de las células simpáticas aumentan enormemente en los tabéticos y otros estados patológicos del sistema nervioso, conforme ha observado CASTRO. Mis primeras descripciones de los ganglios humanos fueron en parte tomadas de enfermos del sistema nervioso.

han reconocido por DOGIEL y nosotros en ganglios absolutamente normales del hombre muerto por accidente. En cambio, su presencia no es rara en el ganglio cervical superior humano y de los grandes mamíferos maduros y seniles.

Pero abandonando esta cuestión episódica, nos importa hacer notar que jamás en nuestras numerosas preparaciones del gran simpático (métodos plasmáticos y neurofibrillares), hemos sorprendido una *fibra preganglionar* típica o atípica en continuación con el retículo de las dendritas o del soma celular. Tampoco CASTRO ha sido más afortunado. Pero de este tema, así como de las sorprendentes ideas de STÖHR, hablaremos en otra ocasión.

8.—CONEXIONES AXO-DENDRÍTICAS POR ENGRANAJE (MUSGOSAS, RETINA DE LOS INSECTOS, ETC.).

A.—ENGRANAJE ENTRE LOS GRANOS Y LAS MUSGOSAS.

El prototipo de estas articulaciones se nos ofrece en la relación establecida entre las *rosáceas* de las fibras musgosas del cerebelo (*glomérulos cerebelosos*) y la arborización digitiforme de las dendritas de los granos.

Como es notorio desde nuestras investigaciones de 1888 (1), obsér-

(1) CAJAL: Estructura de los centros nerviosos de las aves. *Rev. trimestral de Histología normal y patológica*, tomo I, 1888.

IDEM: Sur les fibres nerveuses de la couche granuleuse du cervelet, etc. *Intern. Monatschr. f. Anat. u. Physiol.* Bd. VII, 1890.

Muchos de los autores que aplicaron el método de GOLGI las confirmaron. Citemos a KÖLLIKER, VAN GEHUCHTEN, RETZIUS, LUGARO, FALCONE, ATHIAS, etc. Entre los que usaron el método de EHRLICH deben mencionarse: DOGIEL, MEYER y nosotros. La técnica neurofibrillar fué usada primeramente por nosotros, BERLINER, BIELSCHOWSKY y WOLFF, etc. Recientemente ha estudiado las musgosas HORNE CRAIGIE, que ha hecho, mediante una fórmula especial del nitrato de plata, una exploración comparativa de las mismas (Notes on the morphology of the mossy fibres in some birds and mammals. *Travaux du Laborat.*, etc., tome XXIV, 1926. En fin, una investigación minuciosa de los glomérulos cerebelosos y de sus componentes, ha sido emprendida en estos últimos tiempos por nosotros. (Sur les fibres mousseuses et quelques points douteux de l'écorce cérébelleuse. *Libro en*

vase constantemente la llegada a la corteza gris del cerebelo de ciertas fibras gruesas, ramificadas, caracterizadas por presentar, de trecho en trecho, unas excrescencias tuberosas colorables por los métodos de GOLGI, EHRLICH y neurofibrillares. Tales *rosáceas* o excrescencias erizadas de ramas cortas carecen de mielina y se dividen en colaterales y terminales. Las últimas constituyen arborizaciones robustas aun en las preparacio-

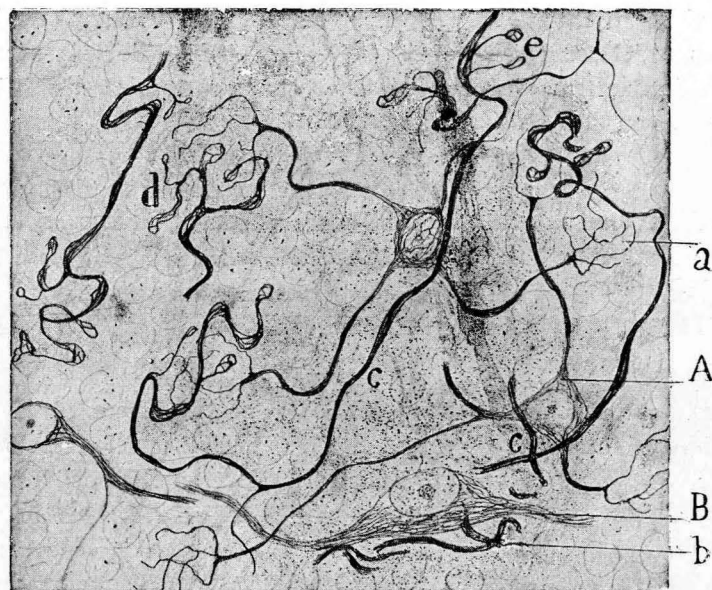

FIG. 36.—Granos y fibras musgosas del cerebelo del gato adulto.—A, grano; B, célula estrellada o de GOLGI; a, ramificación dendrítica terminal de los granos; d, arborización final de una fibra musgosa.

nes impregnadas por ciertas fórmulas del método neurofibrillar (fig. 5, A).

Cuando se compara la forma de las *rosáceas* con la configuración del penacho dendrítico de los granos, es imposible desechar la idea de que ambas clases de ramificaciones constituyen una *sinapsis* por engranaje. Los dos factores de la articulación residen en ciertos islotes especiales de la capa de los granos, característicos por su aspecto pálido y muy granuloso (método de NISSL) y por carecer de núcleos. Las

honor del prof. Tanzi, 1926, y Travaux du Laborat., etc. Tomo 24, Noviembre de 1926.

figuras 36 y 37 muestran bien los rasgos más salientes de esta relación axo-dendrítica que, anunciada primeramente por nosotros (1), fué confirmada por HELD (2) y otros neurólogos, tales como HILL, BERLINER, BIELSCHOWSKY y WOLFF (3) MEYER.

Se equivocaría mucho quien supusiera, fundándose en el aspecto de las preparaciones neurofibrillares, que los glomérulos cerebelosos son simples territorios de convergencia y contacto de las neurofibrillas de ambos factores del citado engranaje dendro-nervioso. En realidad, la disposición es más compleja. Cada ramificación de los granos (y son

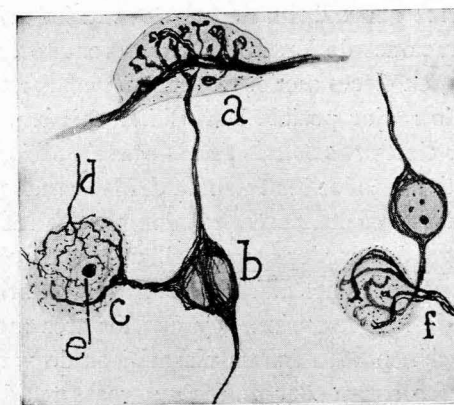


FIG. 37.—Algunos ejemplos (a) de asociación de dendritas de los granos con proyecciones laterales de musgosas; b, penetración y ramificación en el glomérulo; d, fibra sutil, procedente, verosíblemente, del axon de las células de GOLGI. (Figura semiesquemática.)

varias las que concurren al mismo glomérulo, como son varias, a veces, las *rosáceas* aferentes) posee una envoltura plasmática relativamente espesa; y por su parte, las *rosáceas* de las fibras musgosas hállanse también envueltas por recia capa neuroplasmática. Añádase todavía un tercer

(1) CAJAL: Croonian Lecture. Londres, 1894.

IDEM: El azul de metileno en los centros nerviosos. *Rev. trimestral microgr.* Vol. I, 1896.

(2) HELD: Beiträge zur Struktur der Nervenzellen, etc. Dritte Abhandlung. *Arch. f. Anat. und Physiol. Anat. Abteilung*, 1897.

(3) Las figuras de musgosas que publican BIELSCHOWSKY y WOLFF nos parecen demasiado confusas. (Bielschowsky u. Wolff: *Zur Histologie der Kleinhirnrinde. Journ. des Psychol. u. Neurologie* (1904-1905). Tafell II, fig. 16.

participante que, según todas las probabilidades, está representado por las últimas ramillas axónicas de las *células grandes estrelladas* de GOLGI (capa de los granos). Que los glomérulos poseen una arquitectura de gran complejidad pruébalo la figura 38, obtenida por una fórmula neurofibrillar de gran rendimiento. Obsérvese que aquéllos exhiben un plexo intrincado, cuyas fibras no provienen en su totalidad exclusivamente de las musgosas y de los granos. La figura 37, donde hemos dibujado dos granos, tiene por objeto interpretar los plexos intrincados de la figura 38, B (1).

Para llegar a esta interpretación, es forzoso comparar los efectos de los citados procederes neurofibrillares con los mucho más claros y sencillos de las preparaciones de EHRLICH y del cromato de plata. De este modo elaboraremos, en cierto modo, una imagen combinada y sincrética, capaz de traducir lo mejor posible la realidad objetiva. Y todavía tendríamos que añadir cierta *substancia fundamental pálida* que parece servir de ganga conectiva a todos los factores del laberíntico engranaje (2).

Huelga decir que ni en los cortes teñidos por los métodos plasmáticos, ni en los impregnados por los neurofibrillares, se sorprende claramente una anastómosis. Recordemos además que las neurofibrillas constituyen como el esqueleto de las expansiones, y que los tres mencionados factores de la articulación poseen forros plasmáticos de vario espesor (3). En cambio no es raro sorprender en las musgosas teñidas por los procederes neurofibrillares ojales o ventanas jamás observables por el mé-

(1) Notemos que el aspecto de los glomérulos varía mucho con la fórmula empleada. Compárese la figura 36, obtenida con la fórmula primera, con las logradadas mediante los procedimientos de la hidroquinona en cortes (fig. 38).

(2) La participación en los glomérulos de la ramificación nerviosa de las *células de GOLGI* fué ya observada en preparaciones del método del cromato de plata hace tiempo por nosotros. Su presencia es uno de los más arduos obstáculos con que tropieza el observador para interpretar rectamente las imágenes de los métodos neurofibrillares, que a veces seleccionan solamente las ramillas nerviosas terminales. Véase CAJAL, *Histologie du système nerveux de l'homme et des vertébrés*. Tomo II, 1911, pág. 45, figs. 30 y 31.

(3) BIELSCHWY, que ha chocado con las mismas dificultades que nosotros en la investigación de estos engranajes, no deja de tener razón cuando afirma que no sabe si los factores de la articulación se tocan realmente o si existe entre ellos una substancia intercalada que se substraee a nuestro análisis (*Loc. cit.*). En realidad existe, como dejamos apuntado, esta substancia, y además las ramificaciones terminales de las células de GOLGI.

todo de GOLGI. De donde deducimos que estos ojales afectan solamente al esqueleto fibrillar y no al neuroplasma de la arborización. Los ojales son frecuentes en las musgosas patológicas.

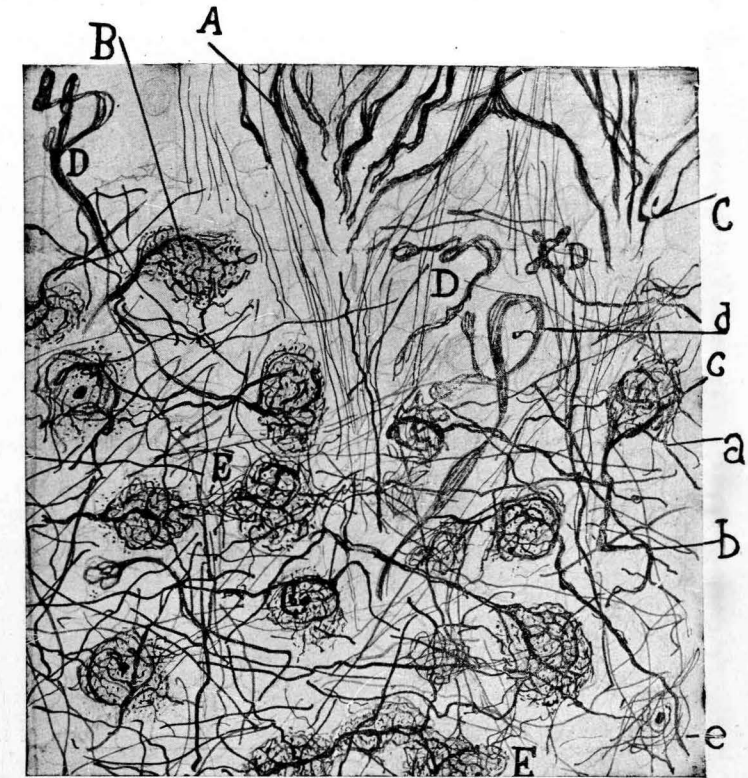


FIG. 38.—Glomérulos cerebelosos complicados del conejo de cuatro meses. Reacción obtenida mediante los métodos neurofibrillares en cortes ejecutados con el micrótopo de congelación: A, nido de PURKINJE; B, complejo fibrillar de un glomérulo; D, rosáceas terminales sencillas de musgosas.

B.—CONEXIÓN AXO-DENDRÍTICA POR ENGRANAJE EN EL ASTA DE AMMON.

Este órgano, con la *fascia dentata*, bien explorado primeramente por GOLGI (1) con su método del cromato argéntico, nos ofrece una infinidad de disposiciones convincentes de conexión por contacto (por cier-

(1) GOLGI: *Sulla fina struttura degli organi del sistema nervoso*. Milano, 1886.

to poco o nada estudiadas desde que nosotros publicamos un trabajo extenso sobre la fina estructura de dichos centros) (1).

No es cosa de enumerar, ni siquiera resumir, estas interesantísimas relaciones. Mi propósito es llamar una vez más la atención sobre un caso sumamente curioso de conexión por engranaje. Para mayor claridad, lo representamos esquemáticamente en la figura 39, B, C.

Adviértase cómo los axones finos nacidos de las pequeñas pirámides

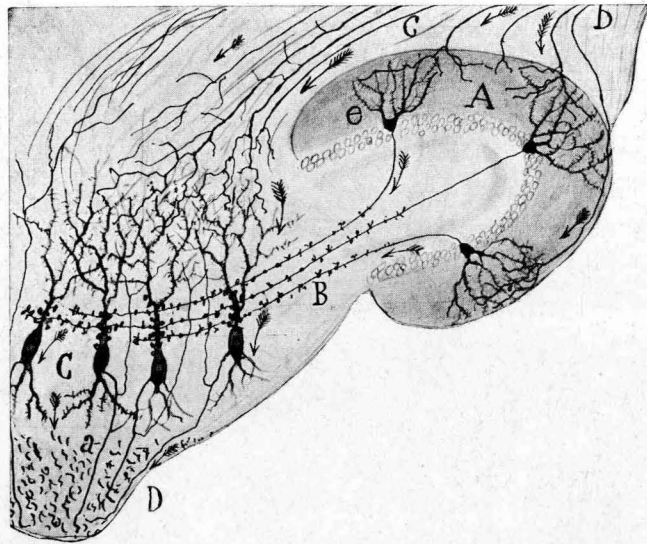


FIG. 39.—Esquema encaminado a presentar la conexión establecida entre el axón de los granos de la *fascia dentata* y las gruesas pirámides del asta de AMMON (región inferior de ésta). A, capa molecular de la *fascia dentata*; B, axón de los granos; C, pirámides grandes; D, fimbria; c, b, fibras aferentes llegadas de los centros olfativos secundarios; a, axón. Las flechas señalan la dirección de las corrientes.

de la *fascia dentata* se espesan sucesivamente al descender al territorio subyacente del *asta de AMMON* y emiten numerosas excrecencias, comparables, en principio, a las peculiares de las fibras musgosas (b). Arribadas que son estas neuritas delicadas a la región de las *grandes pirámides* del *asta de AMMON*, entran en contacto íntimo con ciertos apéñdi-

(1) CAJAL: Estructura del asta de Ammon. *An. de la Soc. española de Hist. natur.* Tomo XXII, 1893. (Hay una traducción alemana del Prof. KÖLLIKER en *Zeitschr. f. wiss. Zoologie*. Bd. LVI, 1893.

ces gruesos e irregulares colaterales, surgidos del tallo de estas últimas neuronas, generando, por tanto, una *sinapsis* por ajustado engranaje (C). La neurita de los *granos* de la *fascia dentata* entra de esta manera en relación transversal con gran número de pirámides, cesando siempre las fibras musgosas en el territorio del tallo radial de éstas, sin abordar jamás la *fimbria* ni extenderse a la región amónica superior o de las *pequeñas pirámides*. Esta conexión la hemos observado tanto con el método de GOLGI como por el de EHRlich. Los procederes neurofibrilares, que tiñen bien las pirámides y las neuritas de los granos, no seleccionan el doble aparato de engranaje. Quizás esté formado exclusivamente por neuroplasma, amén de la membrana envolvente. Por lo demás, ya en el estudio clásico de GOLGI se describe esta corriente de axones nacidos en la *fascia dentata*; pero este sabio los supone, erróneamente, continuados con la sustancia blanca de la *fimbria* (D) (fig. 39).

C.—CONEXIÓN POR ENGRANAJE EN LOS INVERTEBRADOS.

Encuétranse en estos grupos de animales, singularmente en los insectos (CAJAL y SÁNCHEZ) y crustáceos e insectos (HANSTRÖM), las más bellas y variadas disposiciones de engranaje entre ramas dendríticas y ramificaciones axónicas. Quien no haya estudiado por el método de GOLGI los ganglios de la retina de los himenópteros, no puede tener idea de la enorme cantidad de neuronas integrantes de la retina, ni de la sorprendente variedad y elegancia de sus formas. Parece que en el sistema nervioso de los insectos, particularmente de los muscoides e himenópteros, ha querido la Naturaleza mostrarnos cómo de un mínimo de masa se puede organizar un máximo de fina y sutil estructura, perfectamente compatible con las manifestaciones más altas del instinto y de los reflejos defensivos.

Por de contado, la suma delicadeza de la aludida textura es tal que sólo es dable explorarla con los mejores objetivos de inmersión apocromáticos (1,30 y 1,40 de ZEISS).

Innumerables son los casos admirables que podríamos aducir de contactos íntimos y de engranajes complicados (1). Dada la índole de este

(1) El que desee penetrar algo en este laberinto inextricable, lea el libro-memoria escrito por nosotros y SÁNCHEZ, intitulado *Contribución al conocimiento*

folleto, nos reduciremos a mencionar exclusivamente la conexión existente en el foco profundo de la retina (*retina intermedia e interna*),

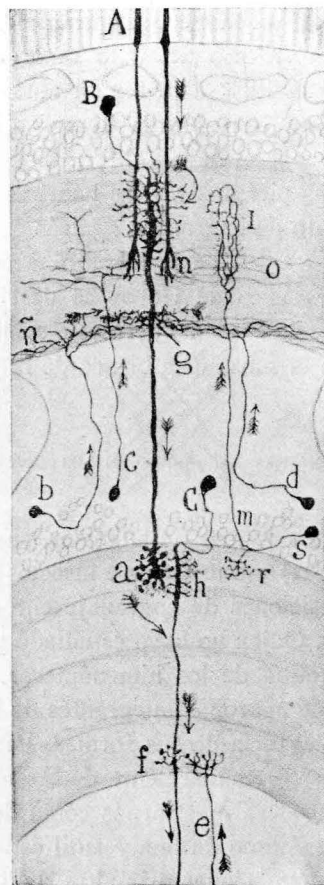


FIG. 40.—Esquema de la marcha de las corrientes al través de la retina de un insecto (abeja). A, bastoncitos; B, monopolar; n, penacho terminal de los bastones; C, célula ganglionar; a, h, articulación entre el penacho de la neurona monopolar gigante y las ramas colaterales de una gangliónica; f, g, dendritas basales destinadas a recibir impulsos de centrifugas; e, fibra centrífuga larga.

entre determinadas células homólogas respectivamente de los *bastoncitos*

de los centros nerviosos de los insectos. *Trabajos del Lab.*, etc. Tomo XIII, 1915. Con 85 grabados.

Aunque menos ricas en detalles, será también de provecho el estudio de la

y de las *bipolares de los vertebrados* y los corpúsculos correspondientes a las neuronas ganglionares. En la figura 40 mostramos un pequeño trozo

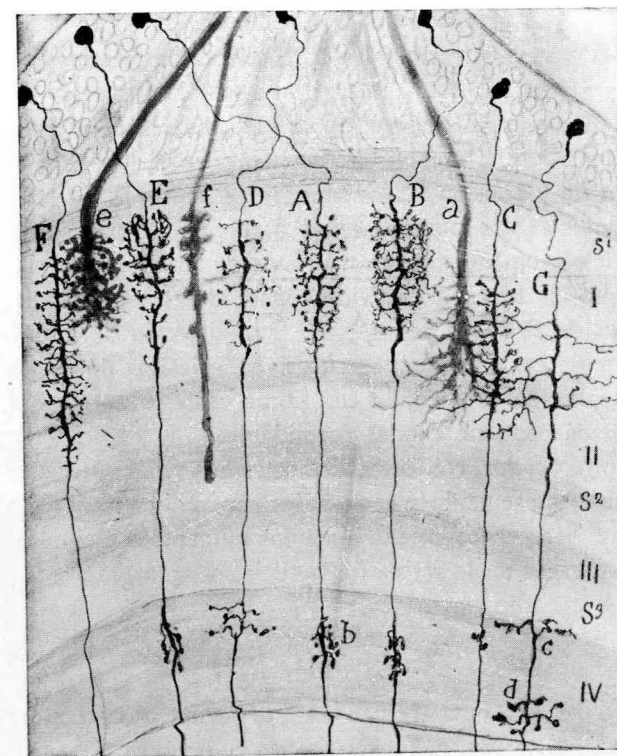


FIG. 41.—Terminaciones por engranaje en la retina de la abeja (retina profunda).—a, terminación de un bastoncito largo; e, terminación de un bastoncito corto; B, A, E, arborización colateral de un corpúsculo de la retina intermedia (homólogo de la neurona bipolar de los vertebrados).

de la retina de la abeja. Y en la 44, una disposición típica de la retina de la mosca azul.

Dicha reproducción es parcial (fig. 40), porque de presentar el con-

Memoria demasiado sucinta de KENYON (*The brain of the bee. Journal of comparative Neurology*, vol. VI, 1896) y la más extensa y documentada sobre las larvas de *Aeschna* (azul de metileno), de ZAVARZIN, *Histologische Studien über Insekten. Zeitschr. f. wissenschaft. Zoologie*. Bd. 97, 1811-1814. En fin, citemos el interesante libro de HANSTRÖM sobre el sistema nervioso de los articulados, basado en el examen de un rico y variado material.

junto hubiéramos necesitado ejecutar, no uno, sino varios dibujos de enormes dimensiones (1). Adviértase en *B* la conexión por engranaje del cabo inferior de los bastoncitos con la primera neurona *monopolar* (correspondiente a las *bipolares* de los vertebrados), y en *a* y *h*, el engranaje de las ramas nerviosas terminales de ésta con las colaterales dendríticas de la tercera neurona monopolar (correspondiente a las *ganglionares* de los vertebrados). La disposición es algo diferente en los *muscidos* y otros insectos. Detalle notable de las neuronas visuales de estos artrópodos: el soma y porción fina inicial de las neuronas no intervienen en la conducción. Y otra particularidad sorprendente para quien se haya ocupado exclusivamente de las neuronas de los vertebrados: cada expansión única de la célula nerviosa posee dos o más segmentos, cada uno de ellos destinado a relacionarse con sistemas de axones diferentes. Algunos de estos segmentos sucesivos, erizados de ramas colaterales o terminales, se conexionan con fibras centrífugas, de que la retina de los insectos contiene caudal formidable.

En los *cefalópodos*, conforme demostramos v. LENHOSSÉK (2) y nosotros (3), obsérvanse también engranajes por ramitos transversales. Juzgo improcedente detenernos en examinar los numerosos ejemplos de engranajes que aparecen en la retina de la sepia, calamar, etc.

CAPITULO VIII

9.—CONEXIONES AXO-DENDRÍTICAS CRUCIALES DE GRAN LONGITUD. CAPA MOLECULAR DEL CEREBELO, GANGLIO INTERPEDUNCULAR.

A.—CONEXIONES CRUCIALES EN EL CEREBELO. RELACIÓN MEDIANTE ARBORIZACIONES PLANAS Y PARALELAS.

Harto conocida hoy esta especie de relaciones interneuronales señaladas hace muchos años por nosotros (1889 a 1890) y confirmadas por numerosos sabios (KÖLLIKER, VAN GEHUCHTEN, RETZIUS, etc.). Por esto

(1) Estas numerosas y extensas láminas hállanse en el citado trabajo de SÁNCHEZ y nuestro.

(2) v. LENHOSSÉK: Untersuchungen am Sehappen der Cephalopoden. *Arch. f. mikrosk. Anat.* Bd. XLVII, 1896.

(3) CAJAL: Contribución al conocimiento de la retina y centros ópticos de los cefalópodos. *Trabajos*, etc. Tomo XV, 1917.

seremos parcos al recordarlas, remitiendo al lector al esquema adjunto.

Por parte de las células, las características de tales sinapsis son el aplanamiento, más o menos perfecto, del ramaje dendrítico, y con relación a las *hebras terminales*, su enorme longitud, aspecto liso, ausencia casi total de ramificaciones secundarias y terminación libre a enorme distancia de su origen. Mielina no contienen, aunque ciertos sabios la




FIG. 42.—Corte longitudinal de una circunvolución cerebelosa.—A, capa molecular; B, capa de las células de PURKINJE; C, capa de los granos; D, sustancia blanca; a, rosáceas de las fibras musgosas; b, soma de las células de PURKINJE; c, fibrillas paralelas; d, granos con su axon ascendente; e, división de este axon. (Figura semiesquemática.)

hayan supuesto, confundiendo dichas fibrillas con otra clase de ramificaciones nerviosas. El aspecto general de la sinapsis es de una originalidad desconcertante y merece ser especialmente recordada.

Aquí brilla por su ausencia toda conexión individual recíproca, puesto que la *fibra paralela* toca, cruzándolos en ángulo recto, los contornos ásperos de miles de dendritas de PURKINJE, dispuestas en serie, y a su vez, cada neurona de PURKINJE contrae relaciones con incontable nú-

mero de *fibras paralelas* y, por consiguiente, con los granos de que proceden (véase la figura 42, A).

Las fibras paralelas del cerebelo se tiñen bien con el método de GOLGI, que permite determinar claramente su origen y relaciones; son sensibles también, sobre todo las situadas en capas inferiores del *estrato molecular*, a ciertas fórmulas del nitrato de plata reducido (1).

Por desgracia, esta reacción neurofibrillar no permite, como la del cromato de plata, precisar bien el modo de sinapsis, ni siquiera el origen de las fibras paralelas, cuya porción inicial no selecciona la plata coloidal.

En fin, recordemos de pasada otro caso típico de conexión crucial múltiple: la existente en el *ganglio interpeduncular*, entre la terminación del *fascículo de MEYNERT* y ciertas células no tan aplanadas como las de PURKINJE del cerebelo. Recientemente esta conexión, vista por nosotros en 1894, ha sido comprobada por CALDERÓN (1928) (2) en preparaciones ejecutadas por el método de COX, tomadas del ratón adulto.

B.—CONEXIÓN AXO-DENDRÍTICA MEDIANTE PLEXOS PLANOS Y PARALELOS.

Este modo de relación se encuentra en muchos órganos nerviosos, pero se ofrece muy especialmente en la retina de los vertebrados.

Citemos dos ejemplos típicos, que aparecen en la figura 43.

a) *Contacto entre los conos y los penachos externos de las células bipolares*.—Como aparece en la figura 43 D, la prolongación inferior de los conos acaba en la *zona plexiforme externa*, mediante una arborización aplanada de moderada extensión. Y por debajo de ella se expande y entrelaza otra ramificación aplastada de las *células bipolares de cono*. Y esta disposición se repite en el cabo inferior de estas mismas bipolares, descompuesto en un ramaje plano que entra en conexión con otro ramaje laminar de las dendritas de las células ganglionares. En las aves y reptiles (44 A) se sorprenden dos o más planos de contacto horizontal entre las citadas neuronas, a causa de que cada factor de la articula-

(1) Todas las fórmulas a la hidroquinona (fijación en formol y cortes) impregnan en masa las fibrillas paralelas de la mitad o tercio profundo de la capa molecular. Lo mismo ocurre, aunque con menos constancia, con el proceder de coloración en bloque y con el método de BIELSCHOWSKY, en ocasiones.

(2) L. CALDERÓN: Sur la structure du ganglion interpedunculaire. *Travaux du Lab. de Rech. biol.* Tomo XXV. 1927-1928.

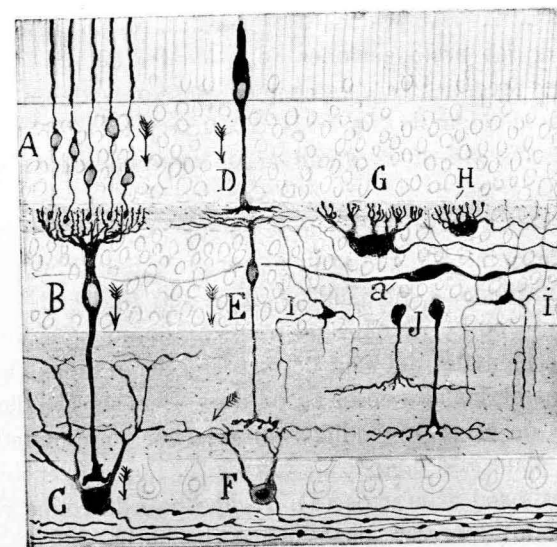


FIG. 43.—Corte de la retina de la perca. Figura semiesquemática destinada a mostrar los principales resultados de mis investigaciones.—A, B, C, cauces específicos de la impresión recolectada por los bastoncillos; D, E, F, cauces de la excitación recolectada por los conos; G, H, morfología de las células horizontales; a, i, elementos especiales de la retina de los peces.

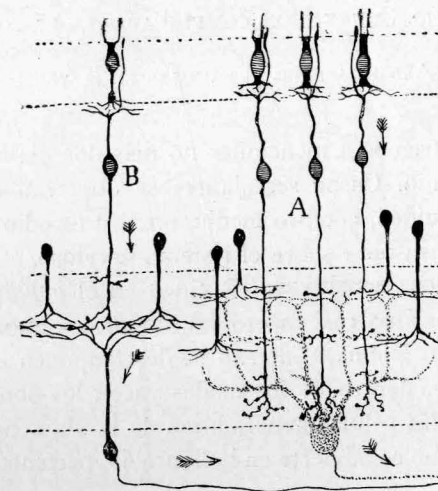


FIG. 44.—Esquema donde se muestran las conexiones entre las diversas neuronas de la retina de las aves y la marcha del impulso nervioso.—A, células bipolares, terminadas sobre el soma de las ganglionares; B, células bipolares cortas adscriptas a la corriente de los conos.

ción posee dos o más ramificaciones colaterales, surgidas en ángulo recto o casi recto, de las prolongaciones descendentes de las bipolares y de las proyecciones ascendentes, a veces muy numerosas, de las gangliónicas.

b) El segundo ejemplo (fig. 44 R. d) está representado por el contacto del *penacho descendente terminal de las amacrinas*, de una parte, y el *ascendente* de ciertas células ganglionares complejas, de otra. Esta sinapsis ocurre en diversos planos de la zona *plexiforme interna*. Huelga decir que ni por el método de GOLGI ni por el de EHRlich, se descubren con claridad anastómosis entre ambas clases de ramajes en contacto. Las esporádicas que DOGIEL, RENAUT y otros supusieron, se explican por los precipitados accidentales del azul de metileno depositados entre algunas ramas próximas de los elementos susodichos. Pero un estudio cuidadoso y perseverante de estas pretendidas uniones por continuidad, mediante el cromato de plata y el método de EHRlich, nos convencieron de que tales anastómosis son artefactos (1). Tampoco en la retina embrionaria (embrión de pollo) aparecen disposiciones de continuidad.

CAPITULO IX

10.—TERMINACIONES SOBRE PLÉYADES CELULARES CIRCUNSCRITAS. CONEXIONES EN EL TÁLAMO. CONEXIONES COMPLICADAS EN LA CORTEZA CEREBRAL.

A.—ARBORIZACIONES TERMINALES EN EL TÁLAMO.

Aquí nos limitaremos a mencionar no más dos ejemplos típicos pertenecientes al tálamo. Casos semejantes se observan en algunos ganglios del bulbo raquídeo, cerebro medio, etc. Su estudio exige la consulta de nuestra extensa obra sobre el sistema nervioso.

a) **Terminaciones sensitivas.**—Residen en el *ganglio lateral* del tálamo, abarcando un área casi esferoidal, donde los axones constitutivos de la *vía sensitiva* o *lemnisco interno* se descomponen en ramajes tupidos, independientes, dentro de los cuales yacen los somas y proyecciones dendríticas de las células generadoras de la vía sensitiva superior o *tálamo-cortical*. Como se advierte en la figura 45, perteneciente a un ratón

(1) Véase CAJAL: Nouvelles contributions à l'étude histologique de la rétine et à la question des anastomoses, etc. *Journal de l'Anatomie et de la Physiologie*. 1896. (Avec 4 planches.)

de veinticuatro días, la arborización nerviosa final, bien limitada y de aspecto varicoso, representa la ramificación de una sola neurita del *lemnisco interno*. Si dispusiéramos de más espacio describiríamos tam-

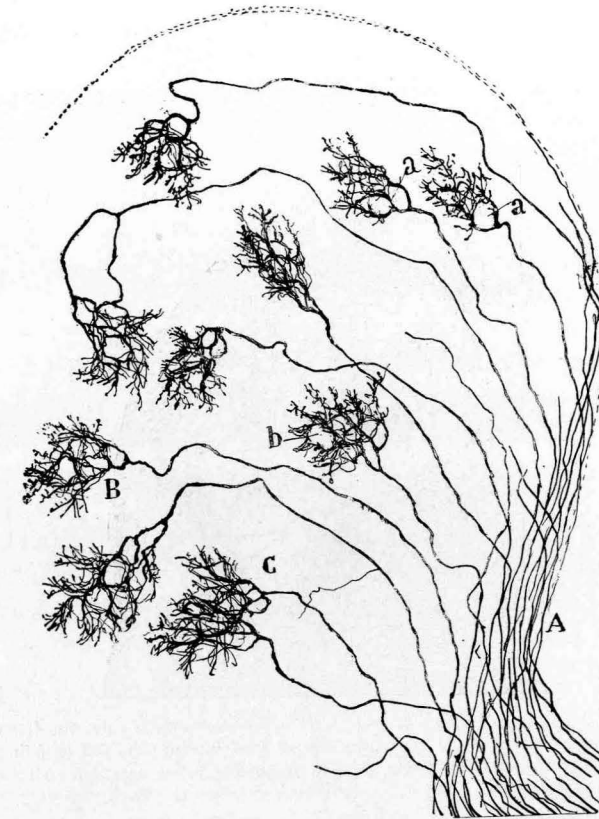


FIG. 45.—Porción del núcleo lateral del tálamo donde terminan las fibras sensitivas. Obj. C. de ZEISS. Ratón de veinticuatro días. Método de GOLGI doble.—A, vía sensitiva; B, arborización terminal de una fibra; C, dos fibras que mezclan sus ramificaciones; a, b, huecos de la arborización destinados a células. (Sección sagital.)

bién la llegada del cerebro de ciertos axones centrífugos, al parecer terminados mediante arborizaciones libres en cada pléyade celular.

Estos nidos no poseen *Endfüssen* de HELD. Pero con ciertas fórmulas del nitrato de plata reducido hemos logrado impregnar la arborización, aunque sólo imperfectamente, porque las últimas finas ramillas escapan siempre a la reacción neurofibrillar.

b) **Terminaciones en el ganglio de la habénula.**—El segundo ejemplo, perteneciente también al *tálamo*, está representado por el *ganglio de la habénula*, que se supone dependiente de la esfera olfativa. Las fibras gruesas aferentes pertenecen al sistema de la *estria medular*. Según se advierte en la figura 46, perteneciente al conejo de veinte días, cada ramificación, muy densa, reserva espacios claros para tres o más corpúsculos de la *porción interna* del *ganglio de la habénula*. Las neuronas que

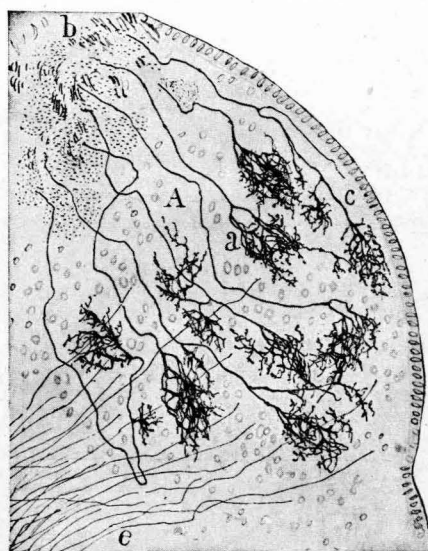

FIG. 46.—Arborizaciones libres (c) repartidas por el foco interno (A) del ganglio de la habénula y llegadas de la vía olfativa designada *estria medular* (b).

recogen la excitación olfativa, poseen características morfológicas notables. Casi todas están provistas de un penacho tupido, semejante a un zarzal, y del soma diminuto emana un fino axon descendente incorporado al *fascículo de MEYNERT*.

c) **Cuerpo geniculado externo.**—Interesantes son también las *arborizaciones visuales en el foco geniculado externo*, descritas primeramente por P. RAMÓN (1890 a 1891), nosotros (1894) y TELLO (1904), donde se observa que cada fibra procedente de la retina se conexiona mediante nidos múltiples, con pléyades lineales de neuronas. Si el espacio no escaseara, referiríamos también las ramificaciones finales de las fibras

visuales en el *lóbulo óptico* de los peces y reptiles, magistralmente descritas por P. RAMÓN (1890), así como las correspondientes de las aves, que

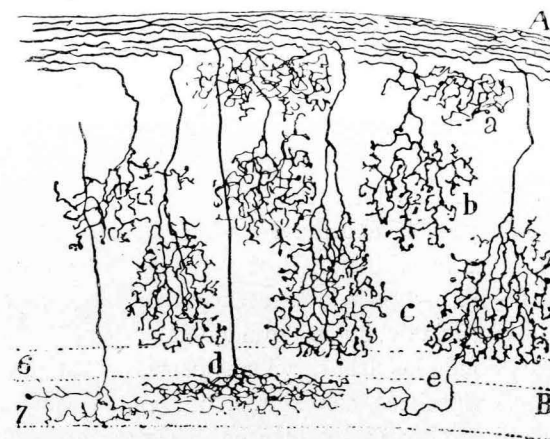


FIG. 46 bis.—Diversos pisos de arborizaciones ópticas en la corteza gris del *lóbulo óptico* de un pájaro.—A, fibras llegadas de la retina; a, b, c, sus arborizaciones libres.

fueron investigadas primeramente por nosotros (1889) (1), después por VAN GEHUCHTEN y otros sabios. Aquí, como en los mamíferos, las arborizaciones son difusas, abarcando cada una un territorio especial, donde yacen las dendritas de numerosas neuronas fusiformes (fig. 46 bis).

B.—TERMINACIONES COMPLICADAS EN LA CORTEZA CEREBRAL DE LOS MAMÍFEROS.

Sobre este problema, el más arduo y difícil que nos ofrece la fina anatomía de los centros nerviosos, han trabajado numerosos autores, entre los cuales merece la primacía GOLGI (1885), que se sirvió de su famoso método del cromato de plata (2). Siguiéronle varios de sus dis-

(1) CAJAL: Sur la fine structure du lobe optique der oiseaux, etc. *Journ. intern. d'Anat. et de Physiol.* Tomo VIII, 1891.

(2) Sulla fina anatomia degli organi centrali del sistema nervoso. Milano, 1885. En España, la reacción negra fué aplicada asiduamente por mi hermano, P. RAMÓN, en los vertebrados inferiores (1890-96); por TELLO (1904), a las terminaciones en el *ganglio geniculado externo* del gato; por CALLEJA, a la *región olfativa frontal* del cerebro humano (1893); por LORENTE DE NÓ, a la porción

cúpulos, entre ellos MONDINO (1886), MARTINOTTI (1890), VERATTI (1897), LUGARO (1893) y otros varios. Fuera de Italia, aplicamos la reacción negra y confirmamos muchos hallazgos de la escuela de Pavía (1890). KÖLLIKER, CAJAL (1890-91-96, etc.), RETZIUS (1891-94), VAN GEHUCHTEN, P. RAMÓN, K. SCHAFFER (1897), etc. Prescindimos aquí de la descripción relativa a la fina estructura de las neuronas (grupos de NISSL, neurofibrillas, mielina, etc.), estudiadas con métodos que, por no teñir las terminaciones centrales, no pueden arrojar ninguna luz sobre el tema de las conexiones intercelulares.

Hemos aludido ya a la enorme dificultad que opone la trama de la sustancia gris al esclarecimiento de las sinapsis interneuronales. Esta dificultad, que no ha escapado a la atención de ningún neurólogo, estriba en que, a diferencia del bulbo raquídeo, tálamo, cerebelo, bulbo olfatorio, retina, etc., donde las arborizaciones nerviosas están localizadas en territorios o capas especiales, conexionándose con pléyades circunscritas de neuronas, en el cerebro (y también en el *cuerno geniculado externo*, excluida el *Asta de Ammon*), las ramificaciones nerviosas colaterales y terminales alcanzan una difusión y longitud extraordinaria y gran variedad de direcciones. El conjunto de una impregnación completa con el método de GOLGI es comparable a un fieltro negro, con espacios claros, correspondientes a elementos gliales o nerviosos no teñidos.

Tocante a los métodos neurofibrillares, tan expresivos en los fetos y animales muy jóvenes, nos decepcionan en los mamíferos adultos o casi adultos, porque tiñen con frecuencia simultáneamente todas las fibras meduladas y ameduladas, amén de las dendritas, a que se añade la obligación inexcusable, dada la tupidez del plexo intersticial, de ejecutar cortes finos en los cuales, a más o menos distancia, los conductores aparecen mutilados. La figura 47 dará idea de la densidad excepcional de tal urdimbre.

Tampoco nos aprovecha el método de EHRlich, porque el azul de

posterior del cerebro del ratón (1923-1924). VILLAVARDE (1924) y ESTABLE (1924) han examinado, respectivamente, las regiones corticales superiores del conejo y de los batracios.

Un repertorio bibliográfico detallado hubiera exigido muchas páginas. A quien interese documentarse debe, para los trabajos antiguos, recurrir a GOLGI, MONDINO, VERATTI, CAJAL y KÖLLIKER. V. Gehuchten, etc. (obras o folletos extensos), y para los modernos, a las monografías de NISSL, BETHE, HELD, CAJAL (1921), LORENTE DE NÓ, etc.

metileno no tiñe de ordinario sino las neuronas grandes de axon corto (soma y dendritas), respetando la neurita, que sólo en casos muy excepcionales (*células grandes fusiformes* de la primera capa cerebral) hemos conseguido teñir (1).

Quedamos, pues, reducidos al método de GOLGI y similares (el de

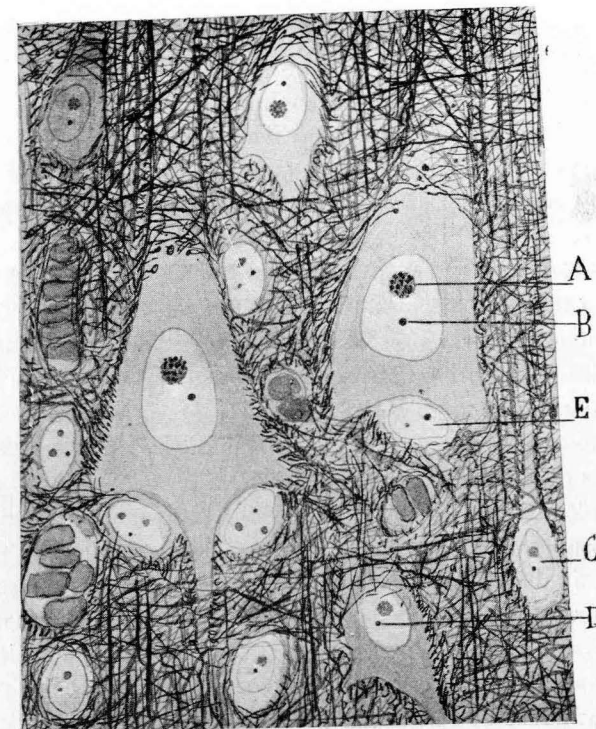


FIG. 47.—Plexos terminales situados en torno de las pirámides. Corteza cerebral del perro adulto: A, nucleolo de una pirámide gigante; B, cuerpo accesorio; E, corpúsculo neuróglia basal.

Cox, por ejemplo). Sólo la coloración negra, la cual gracias a su propiedad de fijarse, a veces, en unas pocas neuronas o fibras aisladas que destacan vigorosamente sobre fondo claro e incoloro, nos proporciona imágenes correctas y expresivas, aunque a menudo incompletas (2), del

(1) CAJAL: Las células de cilindro-eje corto de la capa molecular del cerebro. *Rev. trim. microgr.* Tomo II, 1897.

(2) Si fueran completas resultarían tan densas y complejas que se abstraerían en absoluto al análisis.

comportamiento terminal de algunos axones y colaterales. Pero estas revelaciones, a las que hemos consagrado muchos años de trabajo incesante (1), sólo se obtienen en los animales jóvenes o en los roedores pequeños de veinte a treinta días. Con todo eso, en el niño de uno a dos meses cabe recolectar algunos datos valiosos.

Suponiendo que las disposiciones encontradas en el niño y animales jóvenes no sufran grandes transformaciones en el adulto (lo que parece poco probable), enumeraremos aquí algunas sinapsis escogidas en muchos cientos de cortes gruesos bien impregnados, pertenecientes a casi todas las regiones del cerebro, por diversos observadores (CAJAL, RETZIUS, MARTINOTTI, VAN GEHUCHTEN, CALLEJA, K. SCHAFFER, LORENTE DE NÓ, etc.). He aquí las conexiones que nos parecen más constantes y menos dudosas:

a) **Sinapsis entre plexos nerviosos difusos de gran complejidad y los somas y tallos de las pirámides cerebrales.**—En este plexo de origen múltiple intervienen de preferencia las colaterales nerviosas; es decir, las emanadas de la porción intragris de la neurita piramidal (2). Claro es que en él participan también las ramificaciones nerviosas de muchas células de axon corto, y quizás proyecciones finales de fibras callosas y de conductores de asociación.

A este plexo inextricable aludíamos especialmente al lamentar las dificultades insuperables del análisis de las sinapsis corticales. En la suposición verosímil de que sus componentes principales sean colaterales y dendritas, presentamos en el esquema de la figura 48 la marcha y conexión probable de tales conductores. Nótese cómo dichas colaterales cruzan y entran en contacto transversal u oblicuo con gran número de tallos de dendritas, apoyándose quizás en las espinas que revisten, como un vello, las superficies protoplásmicas. Verosíblemente contraen también relación con los somas. Por de contado (y éste es un grave inconveniente de servirse de animales jóvenes, cuyas colaterales nerviosas no han segregado aún su forro medular), semejante sinapsis sólo puede ser efectiva entre

(1) CAJAL: Studien über die Hirnrinde des Menschen. Leipzig, 1906. EBENDA: Sur la structure de l'écorce cérébrale de quelques mammifères. *La Cellule*. Tomo VII, 1891.

(2) Véase mi discurso de la *Croonian lecture*, donde se trata de establecer, bien que hipóticamente, la relación de las colaterales de las pirámides con los tallos y somas de otras pirámides. (La fine structure des centres nerveux. *Proceedings of the Roy. Soc. of London*. March, 1894.)

las neuronas y la porción terminal amedulada, todavía enigmática en el adulto, de las mencionadas colaterales. Por esta causa, en un ratón o

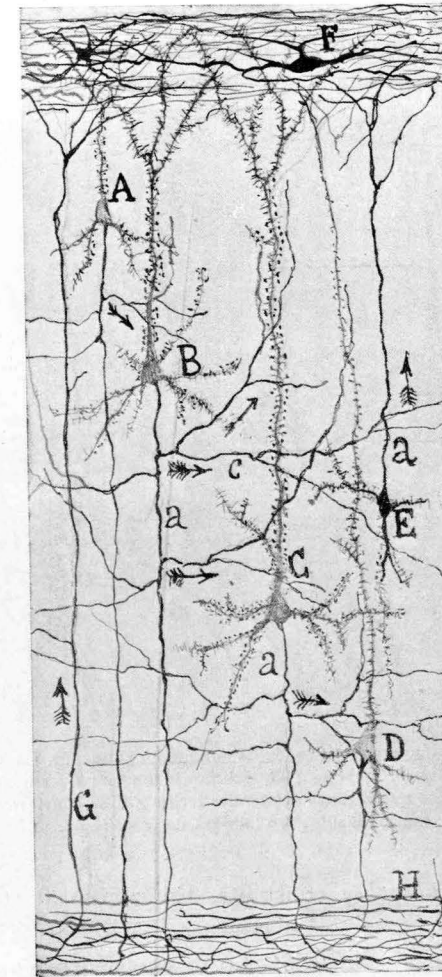


FIG. 48.—Pequeña pirámide: B y C, mediana y gigante pirámide, respectivamente; a, axones; c, colaterales nerviosas que parecen cruzar y tocar a las dendritas y tallos de las pirámides; H, sustancia blanca; F, células especiales de la primera capa cerebral; G, fibra llegada de la sustancia blanca. Las flechas marcan la dirección supuesta de la corriente nerviosa.

conejo de quince días resulta imposible distinguir el segmento terminal amedulado y ramificado de la porción que será envuelta ulteriormente

por la vaina medular. En cuanto a los cabos finales de dichas fibras, todo cuanto se diga no pasa de conjeturas más o menos probables. Acaso algunas de aquéllas terminan sobre somas o dendritas situados a gran distancia, mediante varicosidades. Pero semejante disposición, que hemos reproducido alguna vez, es tan excepcional que nos deja casi siempre en la duda de si estamos en presencia de un accidente de impregna-

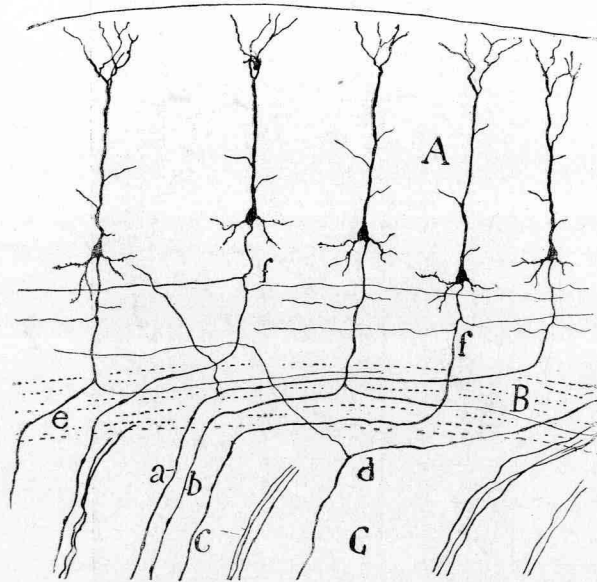


FIG. 48 bis.—Representación esquemática de la longitud enorme de las colaterales cerebrales en el ratón de quince días.—A, corteza; B, sustancia blanca; C, cuerpo estriado; f, largas colaterales nerviosas. Nótese que algunas colaterales largas (e) se convierten, llegadas a la sustancia blanca, en fibras de asociación.

ción o de un hecho real y constante. En cuanto al animal adulto, el método de GOLGI fracasa casi siempre en lo tocante a mostrar el trayecto de las más finas colaterales. Lo mismo ocurre con el de Cox.

El problema de las conexiones axo-dendríticas cerebrales sería más accesible si pudieran confirmarse las recientes aserciones de HELD, quien en un moderno folleto (1), después de considerar las espinas colatera-

(1) HELD: Die Lehre von den Neuronen und von Neurencytium und ihr heutiger Stand. *Fortschritte der naturwissenschaftl. Forschung*. N. F. Heft. 8. 1929.

les como legítimos *Endfüssen*, implantados sobre dendritas (1), llega a describir unas redes intersticiales que pondrían en comunicación las pi-

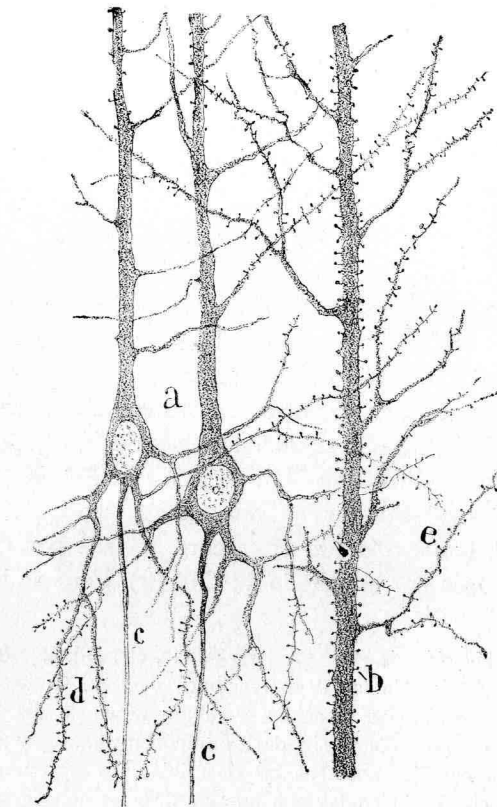


FIG. 49.—Pirámides cerebrales del gato casi adulto, teñidas por una variante del método de EHRlich al azul de metileno: b, c, d, espinas de las dendritas.

rámides entre sí y con las fibras nerviosas terminales. Confesamos que

(1) HELD atribuye a GOLGI el descubrimiento de las espinas colaterales de las dendritas. Tengo por seguro que debió verlas en sus primeras preparaciones; pero probablemente las consideró, según conjeturó más tarde KÖLLIKER, como un precipitado del cromato argéntico. Sea de ello lo que quiera, GOLGI no las describe en sus trabajos antiguos. (Hemos leído todos los tomos de su obra *Opera omnia*, así como sus primeras comunicaciones. Véase, por ejemplo, el trabajo de 1883, publicado en *Archives ital. de Biologie*, tomo III, donde no describe ni dibuja espinas ni aun en las células de PURKINJE. Tampoco FOREL las nombra ni

nuestra credulidad, no obstante la gran admiración que nos inspira la perspicacia de HELD, no llega hasta el punto de aceptar tan singular hipótesis. Sin vanagloria podemos considerarnos en este caso como un testigo de mayor excepción, puesto que hemos dedicado más de treinta años a aplicar al cerebro y a otros centros nerviosos el método de GOLGI, con una perseverancia que podrá ser igualada, pero difícilmente superada. Pues bien; jamás hemos visto estas anastómosis entre las espinas y las fibras nerviosas, no obstante haber consagrado a ellas particular atención desde 1888. Recordemos de pasada que las espinas fueron hace tiempo también consideradas por BETHE como punto de partida de su *syncytio* intersticial (1).

Yo bien sé que en ciencia sólo suele encontrarse lo que se busca tenazmente; pero cuando lo que no se busca constituye una disposición frecuente y aparece con toda evidencia, acaba por despertar la atención más distraída o preocupada por otros problemas. Tampoco han tenido la fortuna de sorprender las redes axodendríticas de HELD, GOLGI y sus discípulos, ni RETZIUS, KÖLLIKER, VAN GEHUCHTEN, P. RAMÓN, CALLEJA, MARTINOTTI, SALA, K. SCHAFFER, DEMOOR, etc.; en fin, cuantos antigua o modernamente han explorado el cerebro, ya sea por medio del cromato de plata, ya sea por el método de COX (2). Pero no basta negar un

dibuja en su comunicación de *Arch. f. Psychiatrie*, etc. Bd. 18, 1887, fundada sobre todo en los métodos de las degeneraciones y el de GULDEN.) Volviendo a GOLGI, la primera vez que las menciona y dibuja es en su discurso del premio Nobel, Diciembre de 1906; pero sin darles importancia alguna ni atribuirse su descubrimiento. En cambio, nosotros las describimos y figuramos en 1888 (cerebelo) y 1891 (cerebro), sin contar con que en 1896 les consagramos una monografía especial, tiéndolas tanto por el método de GOLGI como por cierta modificación del de EHRlich. (CAJAL: Las espinas colaterales de las células del cerebro teñidas por el azul de metileno. *Rev. trim. microgr.* Tomo I, pág. 151, 1896.) Estos ensayos nuestros desvanecieron toda incertidumbre acerca de la preexistencia de tales apéndices. Se comprende, pues, que algunos autores, DEMOOR, ODIER, STEPHANOWSKA, MANOUELIAN, etc., les concedieran algún papel en las actividades neuronales y supusieran—sin pruebas bien convincentes—que mediante su retracción y turgescencia serían capaces de provocar los fenómenos del sueño, vigilia, narcosis, etc. No nos explicamos, pues, cómo HELD atribuye su *Spitzenbesatz* a GOLGI y hasta a DEITERS, cuyo método de disociación jamás revela con claridad semejantes apéndices. En cambio MEYER las confirmó en 1897 con el azul de metileno.

(1) Véase la figura 26 del libro de BETHE: *Allgemeine Anat. u. Physiol. des Nervensystems*, 1903.

(2) LORENTE DE NÓ ha ejecutado miles de cortes por el método de COX y de

supuesto equivocado, sino que debe procurarse explicar la causa del error. Yo creo que HELD ha tomado por redes nerviosas interdendríticas las fusiones accidentales, por depósito del cromato de plata, producidas en algún caso entre las espinas de células contiguas y las fibras de paso (acaso colaterales ameduladas). De todas suertes, tal accidente es excepcional.

Aparte estas observaciones negativas, existe un argumento general de

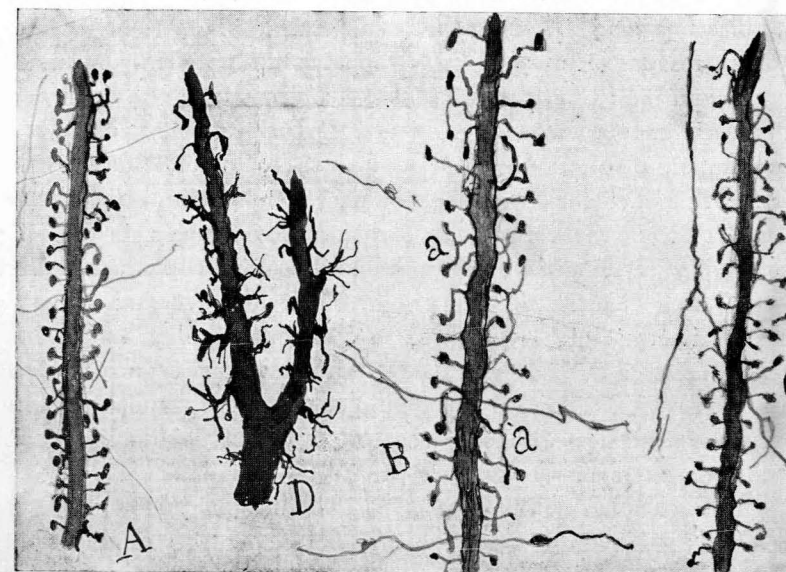


FIG. 50.—Tipos de espinas colaterales de pirámides cerebrales.—A, conejo; B, niño de dos meses; C, espinas del gato (región visual) de un mes; D, trozo de una dendrita medular del gato en una fase anterior a la formación de los *Endfüßen*.

mucha fuerza contra la citada hipótesis de HELD (quien por cierto no ha convencido a BIELSCHOWSKY). Aludo a la absoluta incolorabilidad por los métodos neurofibrilares de las espinas de las dendritas de las pirámides cerebrales y de las células de PURKINJE. Y, sin embargo, tiñense frecuentemente las más finas ramillas nerviosas en que se resuelven

GOLGI, en el ratón, mono, conejo y otros mamíferos, sin acertar a sorprender el *syncytium* cerebral de HELD. Véase su Memoria, rica en detalles, acerca de las dendritas y colaterales. *Travaux*, etc. *Études sur le cerveau postérieur*. Tome XXIV, 1924.

las colaterales de las pirámides del cerebro. ¿Cómo vamos a identificar el arranque de una espina, indiferente a la plata coloidal y carente de espesamiento basilar, con los legítimos *Endfüssen*, no sólo impregnables por dicho reactivo, sino constituidos por una red o un anillo interior? (1).

Para ilustrar algo más este tema, del cual nos hemos ocupado ya varias veces, mostramos en la figura 50 algunos dibujos tomados de tallos de pirámides cerebrales adultas o jóvenes. En *A* presentamos el tallo de una pirámide de la región visual del conejo casi adulto. Nótese cuán cortas son las espinas y cómo empiezan delgadas y acaban por un bulbo final. Son pocas las bifurcadas. En *C* copiamos un tallo de las pirámides del gato de un mes. Confírmase la disposición mostrada en *A*; las espinas aparecen un poco más largas y con frecuencia incurvadas. En *B* hemos dibujado otro tallo del niño de dos meses (pirámide de la región visual). Llama la atención, no sólo la mayor longitud de los apéndices, sino la frecuencia con que se dividen y los cambios de dirección de sus ramillas secundarias. Como término de comparación hemos dibujado en *D* una dendrita de una célula motriz de la médula (gato de un mes). Adviértase que la superficie está erizada de proyecciones irregulares y rara vez acabadas mediante bulbos. Es casi seguro que esta disposición es transitoria. En fin, dibujamos también algunas colaterales nerviosas cruciales u oblicuas (cerebro), sin que sea dable apreciar su fusión con las espinas.

b) **Terminaciones de fibras exógenas, llegadas del tálamo.** (Corteza sensorial).—En las muy completas impregnaciones, las ramificaciones finales de tales conductores se encuentran de preferencia en la capa de los granos (corteza visual, corteza acústica, etc.), donde generan un plexo sumamente denso y difuso. En la figura 51, tomada de mis antiguas preparaciones, puede apreciarse la complicación inextricable de este plexo, dentro del cual destacan los granos y otros somas celulares, como espacios claros. LORENTE DE NÓ ha visto plexos semejantes en el cerebro posterior del ratón.

(1) Por cierto que HELD, en una de sus figuras, que reproduce una dendrita teñida con su método de los neurosomas, da a la base de las espinas un espesor enorme, en contradicción con la finura del de las legítimas espinas, arranque que dibuja según preparaciones del cromato de plata. Para apreciar esta singular contradicción, reveladora de que sus diseños de las espinas corresponden a cosas diferentes, compárense los grabados 2 y 3, que ilustran la última, tantas veces citada, monografía del neurólogo de Leipzig.

c) **Terminaciones de las neuronas de axon corto.**—En ciertas regiones cerebrales, se encuentran corpúsculos de axon corto, cuya neurita




FIG. 51.—Plexos nerviosos de las zonas cuarta y quinta de la corteza visual del niño de veinte días.—*A*, zona cuarta; *B*, zona quinta; *C*, zona sexta; *a*, fibras ópticas; *b*, axones de células de la capa sexta; *c*, axones ascendentes de corpúsculos piramidales de la capa sexta; *d*, haces de axones de pirámides medianas y pequeñas; *e*, arcos de fibras ópticas con colaterales ascendentes.

se descompone en una porción de ramas, cada una de las cuales constituye un nido para las pirámides u otros tipos neuronales (1) (fig. 52).

(1) En cambio son infinitas las neuronas de axon corto, que forman arborizaciones nerviosas difusas y de gran extensión.



Donde habitan los corpúsculos de axon corto más típicos, demostrativos y fáciles de estudiar es en el *Asta de Ammon*, y *fascia dentata*. Allí, en la vecindad de los somas (granos y pirámides), hemos conseguido impregnar ciertas células estrelladas o piramidales de axon horizontal, del cual emanan multitud de hebras varicosas terminales que tocan íntima-

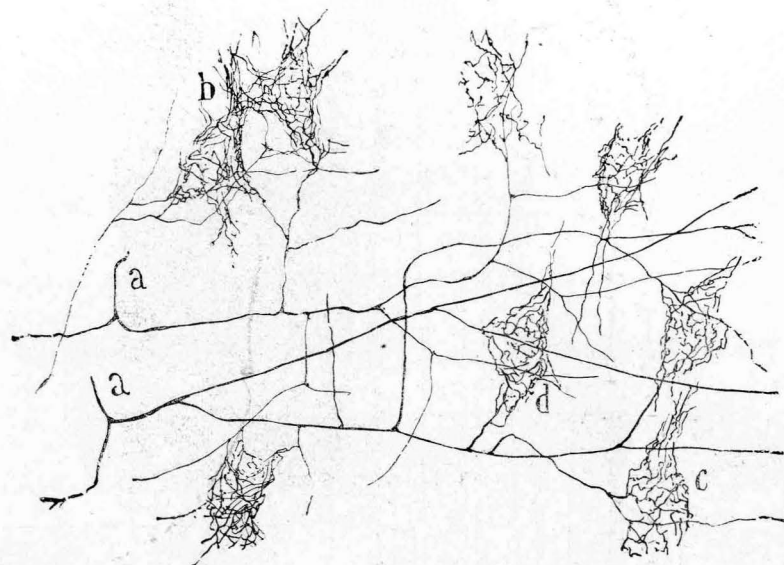


FIG. 52.—Arborizaciones pericelulares de la zona de las pirámides medianas y gigantes externas de la corteza motriz del niño de veinticinco días.—a, axones divididos en largas ramas horizontales; b, c, d, cestas pericelulares.

mente el cuerpo de los granos (*fascia dentata*) o el de las pirámides (*asta de Ammon*). Donde mejor se tiñen estos nidos nerviosos, que recuerdan algo los del cerebelo (aunque con más pobreza de fibras terminales), es en el conejo de quince a treinta días (método de GOLGI y de Cox). La figura aneja a estas páginas (un poco esquematizada) nos dispensan de entrar en pormenores enojosos, que podrá adquirir quien lo desee en nuestro libro de conjunto, tantas veces citado, o en nuestro antiguo trabajo sobre el *asta de Ammon* (1). (Véase fig. 53 a, P).

(1) CAJAL: Estructura del *asta de Ammon* y *Fascia dentata*. Anales de la Sociedad Española de Historia Natural. Tomo XXII, 1893.

d) **Terminaciones de los axones de las neuronas de Martinotti y similares.**—Las arborizaciones nerviosas generadas por tales neuritas abarcan áreas extensas de la primera zona. Sin perjuicio de suministrar colaterales para diversas capas corticales, el contingente principal de las

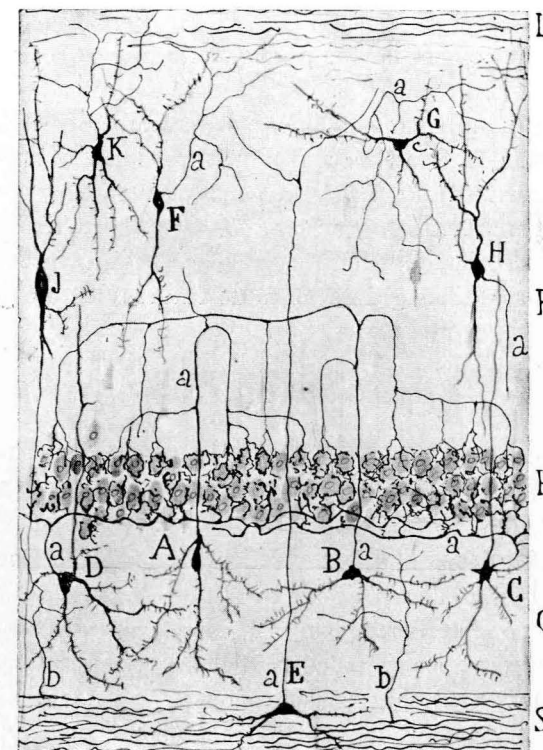


FIG. 53.—Asta de AMMON, del conejo.—A, B, neuronas cuyo axon ascendente se descompone en ramas arciformes productoras de nidos envolventes de los cuerpos de las grandes pirámides (P).

arborizaciones nerviosas se dilata en la capa primera, tangencialmente, recorriendo sus ramas enormes distancias. En algunos casos hemos sorprendido condensaciones de los ramúsculos terminales en nidos situados en torno de las células de axon corto de la capa molecular (sobre todo sobre las *Cajal'schen Zellen* de RETZIUS).

La misma disposición de arborizaciones difusas ofrecen los axones ascendentes emanados de células profundas de la corteza y los descen-

dentes (que no llegan a la sustancia blanca) descritos recientemente por LORENTE DE NÓ. De todos modos, el problema de las conexiones de los factores nerviosos de este estrato, es todavía muy oscuro. A ello contribuye también el gran número de axones llegados tanto de la sustancia blanca como de diversas zonas corticales. Entre ellos se cuentan quizás fibras de asociación y callosas.

En resumen: hoy por hoy, lo poco que sabemos de los tipos de articulación nervioso-neuronal en la corteza cerebral, confirma en principio las disposiciones de conexión de las demás provincias encefálicas.

De todos modos, el esclarecimiento del modo de conexión de las innumerables neuritas endógenas y exógenas, colaterales y terminales, brotadas de las fibras *talámicas*, de las *callosas* y de *asociación*, constituye problema inabordable actualmente. En él pondrán a prueba su sagacidad y paciencia muchas generaciones de futuros neurólogos.

CAPÍTULO X

11.—REPAROS APARENTES A LA DOCTRINA NEURONAL, BASADOS EN EL ESTUDIO RECIENTE DE LAS TERMINACIONES NERVIOSAS MOTRICES Y SENSITIVAS.

A) **Terminaciones motrices y red periterminal de Boeke.**—Recientemente (1), y en un dominio tan explorado como la *placa motriz*, donde se han aplicado con resultados casi completamente concordantes, el método de GONHEIM, los procederes del oro (LOEWIT, RANVIER, GOLGI, RUFFINI, CAJAL, etc.), ha señalado BOEKE, valiéndose del método de BIELSCHOWSKY, modificado, un esqueleto muy fino y pálido, que comprendería todo el territorio nucleado de la placa motriz. Este retículo sólo se presentaría eventualmente, contrastando por su delicadeza y escasa apetencia por los procederes neurofibrillares de las ramas genuinamente nerviosas de la placa motriz. Lo más interesante de este hallazgo sería el hecho de que, por un lado, esta red pálida y sutilísima se anastomosaría con las ramas terminales de la conocida arbo-

(1) BOEKE: *Anat. Anz.* Bd. 35. 1910. Véase, sobre todo, su trabajo: Beiträge zur Kenntnis der motorischen Nervenendigungen. *Intern. Monatschr. f. Anat. u. Physiol.* Bd. 28. 1911. Consúltense también las comunicaciones de AOYAGI (1912) y la de BOEKE y DUSSER DE BARENNE (1919), discípulos del sabio holandés.

rización nerviosa, y por la periferia entraría en continuación con las rayas oscuras de la materia estriada (1).

En la figura 54 reproducimos un grabado de BOEKE, que da idea de su

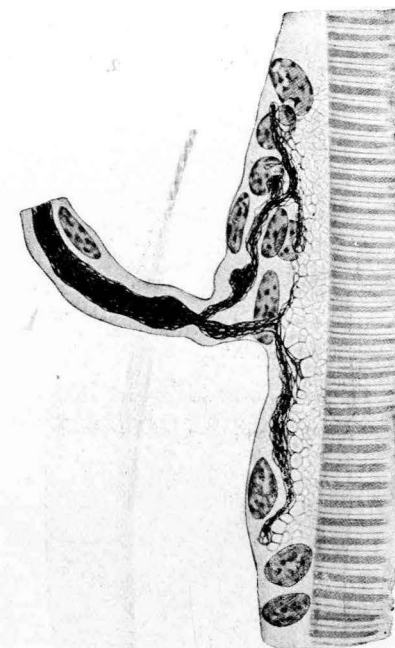


FIG. 54.—Placa motriz vista de perfil (según BOEKE).

concepción de la estructura de la placa. A fuerza de probaturas hemos conseguido, con una fórmula especial, sorprender en la lengua del co-

(1) La red de BOEKE es un fenómeno raro, tanto que en la mayoría de las figuras aportadas por el sabio holandés no aparece. Por eso se ven en la Memoria fundamental de BOEKE arborizaciones motrices, iguales o casi iguales a las dibujadas hace tiempo por nosotros (TELLO y otros muchos). Véase, por ejemplo, las arborizaciones motrices de las láminas 17, 18 y 19. Sólo en dos o tres figuras de la lámina 20 aparece una red pálida adventicia fuera de la arborización. (*Intern. Monatschr. f. Anat. u. Physiol.* Bd. 28. 1911.) En ulteriores Memorias de BOEKE la red periterminal abunda más; por ejemplo, en: Die Beziehungen der Nervensystem und Bundegewebelemente and Tastzellen, die periterminale Netzwerk der motorische und sensibeln Nervenendigungen, etc. *Zeitsch. f. mik. Anatomische Forschung.* IV. Bd. 1926. También se consultarán con fruto los trabajos

nejo una disposición reticular que recuerda bastante la *Netzwerk* de BOEKE (1), aunque se muestra más espesa.

De estas observaciones hemos llegado a la conclusión de que, aparte los núcleos, la placa motriz encierra dos estructuras esenciales: las ramificaciones subsarcolemáticas de las fibras nerviosas y una red pálida descubierta por BOEKE (*red periterminal*); pero semejante retículo,

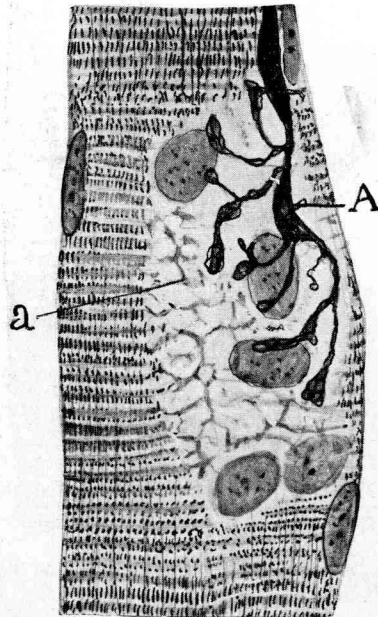


FIG. 55.—Lengua del conejo. Placa vista casi de perfil.—A, espesamiento de un axon aferente; a, red periterminal de BOEKE.

más o menos granuloso en nuestros preparados (fig. 55), no parece enlazarse con la arborización nerviosa. En cambio, creemos probable que se continúe con las bandas oscuras de la materia estriada, según mos-

de HERINGA (*Untersuchungen ueber den Bau und die Entwicklung der periph. Nervensystem*. Amsterdam, 1920), y el del japonés IWANGA (*Studien ueber die motorischen Nervenendigungen*. *Mittheil u. allg. Pathol. u. pathol. Anat.* Senday. (Japón). Bd. II. 1925), y otros muchos.

(1) CAJAL: *Quelques remarques sur les plaques motrices de la langue des mammifères*. *Trav. du Lab. de Rech. biol.* Tomo XXIII, 1925.

tramos en la figura 55. Con todo, resulta difícil fijar con certeza con qué bandas entra en comunicación.

En suma, y para no insistir sobre un tema que hemos tratado en una Memoria especial, damos por verosímil que la placa, al modo de otros muchos tipos celulares (epitelios (HEIDENHAIN), células conectivas (TELLO), corpúsculos del epéndimo (SERRA, CAJAL), células cancerosas (DEL RÍO HORTEGA), corpúsculos neuróglícos de la sustancia gris, etc.), posee una textura reticular propia, resto del armazón embrionario, a cuyas expensas se diferenció la materia estriada. No rechazamos en absoluto la idea de que este armazón placular venga a ser un anillo intermediario entre la sustancia contráctil y las neurofibrillas y neuroplasma de la ramificación terminal.

Sobre la constitución neurofibrillar de las ramificaciones nerviosas de la placa séanos lícito recordar un antecedente ignorado de los sabios. Ya en 1904 la demostramos nosotros (1) y confirmaron TELLO (2) y otros sabios. La escuela de BIELSCHOWSKY, bastante después, trabajando con el óxido de plata amoniacal, las presentó también con evidencia.

Terminaciones acintadas o membraniformes.—¿Pero todas las placas motrices descritas por BOEKE pertenecen al mismo tipo? Nos parece dudoso. Existen también, junto con las arborizaciones motrices ordinarias, con o sin red periterminal, otras terminaciones, relativamente raras, que hemos sorprendido en el ratón, gato y conejo jóvenes, y, en general, en animales en curso de evolución. Trátase, no de una legítima ramificación, sino de expansiones finales mediante cintas anchas, delgadas, con red fina bien aparente, a la manera de tul o velo delicado. Acaso pertenezcan a este tipo las terminaciones mostradas por BOEKE (figuras 19, 20 y 21 del trabajo de 1911 de este sabio) (3); quizás se refiera a ellas IWANGA, cuando afirma que la *Netzwerk* pudiera representar la porción marginal no consolidada de las ramas nerviosas, tardíamente diferenciadas. Como sucede a menudo que la expansión membraniforme muestra solamente enérgicamente teñidas las neurofibrillas axiales continuadas con la neurita, puede caerse en la ilusión de tomar aquélla por

(1) CAJAL: Contribución al estudio de la estructura de las placas motrices. *Trabajos*, etc. Tomo III, 1904.

(2) TELLO: Terminaciones nerviosas en los músculos estriados. *Trabajos*, etc. Tomo IV, 1905-906.

(3) BOEKE: Loc. cit. *Zeitschrift*, etc. Bd. IV. 1926.

red difusa periterminal. Pero esta ilusión se desvanece observando que la cinta exhibe fronteras bien acusadas dentro de la placa. Para demostrar la aptitud que poseen los conos de crecimiento cuando topan con un obstáculo para desarrollar elegantes y sutilísimos velos, recordaremos las figuras de nuestro trabajo sobre la Regeneración y la representativa de una membrana nerviosa que rodea un curpúsculo adiposo (1).

Por lo demás, y volviendo a las redes periterminales de BOEKE, de las placas ordinarias y adultas, recientes autores han expuesto dudas sobre el carácter neurofibrillar de semejantes redes pálidas. Entre ellos CASTRO (2), que ha examinado las preparaciones de la escuela de BOEKE, y el Dr. WILKINSON (3), Profesor de Adelaida (Australia), el cual no

(1) CAJAL: Démonstration photographique de quelques phénomènes de la régénération des nerfs. *Trav. etc.* Tomo XXIV, 1926.

(2) F. DE CASTRO: Technique pour la coloration du système nerveux, quand il est pour vu de ses etuis osseux, etc. *Travaux. du Laborat., etc.* Tomo 23, 1925. Este autor escribe: "A notre mode de voir, cette continuation des neurofibrilles periterminales n'existent plus dans les terminaisons motrices et sensitives. Ce qui arrive c'est qu'il y a une adaptation intime de surfaces, sans matière ou ciment d'union, entre le protoplasme de l'élément innervé et celui de la terminaison nerveuse. Dans ces conditions, on a facilement l'impression d'une parfaite continuité des trabécules neurofibrillaires les plus fines gisant dans le neuroplasma avec les petits filaments argentophiles disposées dans le sarcoplasme ou dans le protoplasma des corpuscules sensitifs", etc.

(3) H. J. WILKINSON: The innervation of Striated Muscle. Adelaida (Australia), 1929. Es muy significativo que, según este autor, las redes periterminales, lejos de ser estables, como las neurofibrillas, se desvanezcan hasta desaparecer.

Para este sabio la verdadera terminación nerviosa de la placa está representada por la arborización neurofibrillar ordinaria, teñida intensamente, única cosa permanente, cuyo colorido y aspecto son completamente diferentes de la red de BOEKE. En consecuencia, duda que las redes periterminales sean conductoras. Nótese, pues, que este sabio, sin conocer mi trabajo ni el de Castro, coincide en principio con nuestras conclusiones, pero defendiendo opiniones todavía más radicales y severas contra la concepción del neurólogo holandés. Es curioso el aserto categórico de que la red periterminal, visible sobre todo gracias a la hematoxilina, desaparece rápidamente. Una discusión interesante entre BOEKE y WILKINSON, a propósito de la constitución de la placa motriz, puede leerse en *Zeitschr. f. mik. Anat. Forsch.* 23. Bd. 1931. En este mismo tomo se halla el trabajo de HERINGA sobre el retículo periterminal de BOEKE, con algunas sugerencias interesantes sobre la estructura del *sarcoplasma*. (Das Boeke periterminale Netzwerk der quergestreiften Muskelfasern, etc., pág. 505.)

sólo ha estudiado las preparaciones de BOEKE y de AGDUHR, sino que ha trabajado con estos sabios. Este investigador afirma que no ha visto claramente dichas redes periterminales. Para el autor australiano se trata de una especie de tabiques separatorios de vacuolas intraplaculares, que simulan un retículo pálido. Su existencia es muy inconstante. Tampoco TELLO y sus discípulos han logrado con el método de GROSS y de BIELSCHOWSKY percibirlo claramente.

B. **Terminaciones en las fibras lisas.**—Otro de los argumentos de hecho esgrimidos contra la teoría neuronal es la terminación descrita y figurada por BOEKE en el interior de las fibras musculares lisas. Esta terminación se efectuaría mediante hebras penetrantes, coloreables por el método de BIELSCHOWSKY y acabadas por un fino botón libre. Las figuras de BOEKE han sido reproducidas por HELD (1929) y otros varios autores, entre ellos por PH. STÖHR (1928). El citado botón unas veces acabaría en pleno protoplasma y otras dentro del núcleo (BOEKE). Terminaciones algo semejantes se han señalado hasta en el interior de las células epiteliales.

Suponiendo que dichas neurofibrillas penetrantes sean ciertas y no constituyan apariencias falaces de fibrillas exteriores íntimamente adheridas a la membrana celular, el hecho no es incompatible con la doctrina neuronal. Desde hace muchos años conocemos todos un antecedente auténtico: la arborización intracelular yacente en la placa motriz y situada por debajo del sarcolema. Los ejemplos aducidos por BOEKE serían, en principio, casos semejantes. Nosotros mismos, hace cerca de cuarenta años, describimos en preparaciones de GOLGI terminaciones glandulares intraepiteliales (1), ya mencionadas por PFLÜGER. Sin embargo, más adelante, nos convencimos de que las fibras que creíamos intraprotoplásmicas residen en el cemento intercelular (2). Pero—repetimos—la penetración intraprotoplásmica de una neurofibrilla claramente diversa por su aspecto y colorido del armazón celular no constituye argumento contra la doctrina neuronal, porque falta la fusión de ambos factores, que conservan su individualidad.

(1) CAJAL y SALA: Terminaciones de los nervios y tubos glandulares en el páncreas, etc. Barcelona, 1891.

(2) CAJAL: Véase, con relación a las terminaciones en las fibras lisas, mi antigua Memoria Los ganglios y plexos nerviosos del intestino de los mamíferos, etcétera. Noviembre, 1893. (Con 13 grabados.)

Parecido juicio ha expuesto antes que nosotros F. DE CASTRO: "Aun admitiendo—dice—la invasión del protoplasma de las fibras lisas, conforme pretende BOEKE (1915-26), STÖHR (1926), LAWRENTJEW (1926), y para ciertas células epiteliales (BOEKE y HERINGA, 1920), no es menos cierto que la fibra terminal y el protoplasma inervado continúan siendo independientes, puesto que no se confunden los citoplasmas; por tanto, se mantiene la unidad nerviosa..., la pequeña maza o anillo terminal posee siempre, además de la neurofibrilla, un tenue forro neuroplasmático. Nos encontramos, pues, en realidad, en presencia de dos sistemas independientes íntimamente relacionados." Tales reflexiones fueron formuladas por CASTRO, por haber sorprendido o creído sorprender neurofibrillas terminadas mediante botones en las células de la médula ósea en trance de osificación. Véase: *Quelques observations sur l'intervention du système nerveux autonome dans l'ossification, etc. Travaux du Lab. de Rech. biol.* Tome XXVI, 1929.

C. **La red periterminal de Boeke en los aparatos sensitivos (1).**—

Firme en su propósito de buscar sus redes periterminales en los diversos tipos de aparatos sensitivos periféricos, BOEKE ha logrado también encontrarlas en los corpúsculos de GRANDRY del pato y hasta en ciertos epitelios estratificados.

En la figura 56 reproducimos un dibujo de BOEKE relativo a los discos nerviosos específicos de los corpúsculos de GRANDRY-MERKEL del pato. En la figura de la derecha aparecen las neurofibrillas del disco visto de frente, y en la de la izquierda, este mismo disco examinado de perfil y colocado entre los dos elementos de sostén. Aunque con poca claridad, vislumbra la continuidad entre el armazón de las células de sostén y las neurofibrillas del disco nervioso. El descubrimiento del sabio holandés ha sido acogido con fruición por HELD, que reproduce con morosa delectación las figuras de aquél.

A guisa de indicio de la interdependencia del disco nervioso y de los *corpúsculos de sostén*, afirma LAWRENTJEW que tales corpúsculos de-

(1) BOEKE: Die Beziehungen der Nervenfasern zu den Bindegewebelementen und Tastzellen. *Zeitschr. f. mikrosk.-anat. Forsch.* Bd. IV. 1926. Véas etambién: Noch einmal das periterminale Netzwerk, etc. *Zeitschr. f. mikrosk.-anat. Forsch.* Bd. VII. 1926. Por lo demás, una red de hebras finas en las células de los corpúsculos de GRANDRY, fué ya vista por NAWIK, que no afirmó la continuidad con la trama del disco terminal. Véase: Zur frage von dem Bau des Tastzellen in den Grandry'schen Koerperchen. *Anat. Anz.* Bd. XXXVI. 1910.

generan cuando es seccionado el nervio trigémino (1). En su sentir, el condrioma de las susodichas células sufriría un proceso precoz de dislocación y destrucción muy característico. Semejante señal carece, a nuestro juicio, de valor decisivo. Roto el lazo funcional entre elementos asociados a una misma función, es lógico que sobrevengan fenómenos degenerativos. Recordemos a este propósito las rápidas metamorfosis de las *células de SCHWANN*, del cabo periférico de los nervios seccionados. En este caso, la degeneración podría explicarse, en principio, por la desdiferen-

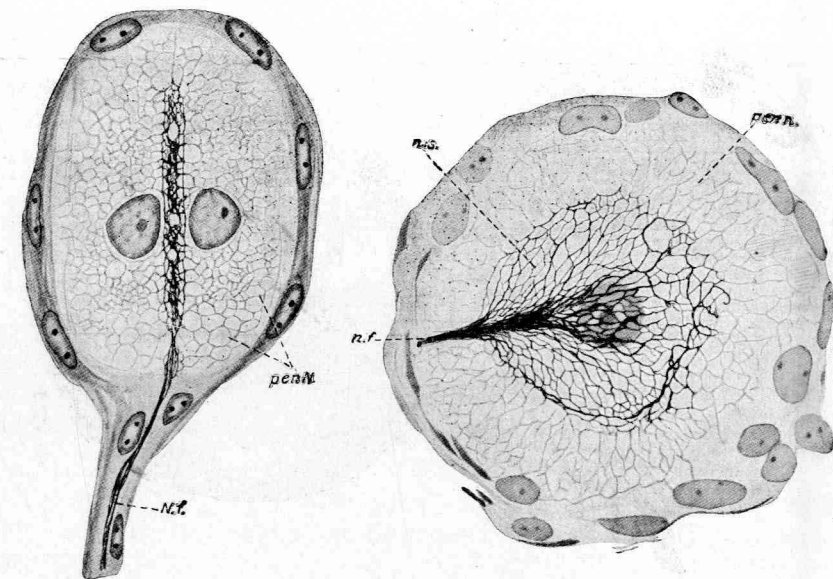


FIG. 56.—Terminaciones nerviosas en los órganos de GRANDRY del pato. A la derecha aparece un corte paralelo a la placa; a la izquierda, una sección normal (según BOEKE).

ciación de dichas células que, en estado normal, deben de recibir de los centros tróficos algún excitante dinámico indispensable para mantener su estructura específica.

La red protoplasma periterminal de los corpúsculos de GRANDRY ha sido objeto también de experimentos anatómo-patológicos. Prescindiendo

(1) LAWRENTJEW: Ueber das Chondriom der Grandry'schen Körperchen. *Zeitschr. f. mikrosk.-anat. Forsch.* Bd. VI. 1926.

de otros más antiguos, citemos los de BOEKE (1), que después de interrumpir la inervación de dichos corpúsculos, ha sorprendido la penetración de los retoños en el disco nervioso y la regeneración de la red periterminal. Hay que reconocer que las figuras 26 y 27 (correspondientes a los cuarenta y dos días de la sección nerviosa), donde aparece dentro de la regeneración de la *Netzwerk* periterminal a las células de sostén, son muy impresionantes.

En cambio, las experiencias anatómo-patológicas practicadas en nues-

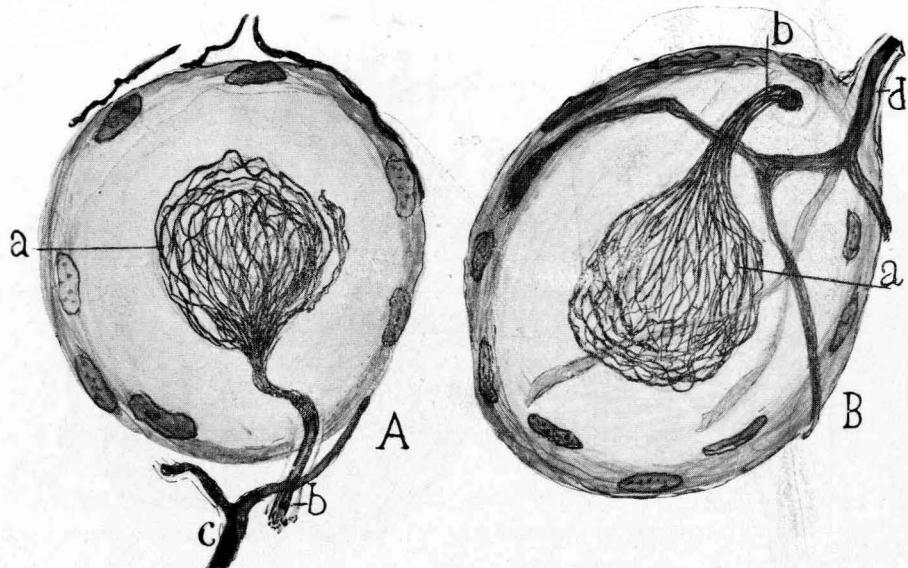


FIG. 57.—Estructura del disco nervioso del corpúsculo de GRANDRY-MERKEL. En la figura de la derecha aparece además una arborización terminada, al parecer, entre las cápsulas y ya conocida y descrita por la escuela rusa de Dogiel: a, red neurofibrillar del disco; d, fibra destinada a la cápsula.

tro laboratorio no autorizan la tesis de BOEKE. Las recientes investigaciones de MARTÍNEZ PÉREZ (2), que ha estudiado la regeneración de los corpúsculos de GRANDRY y de HERBST, previa sección de la rama

(1) BOEKE: Loc. cit. *Zeitschr.*, etc. Bd. IV. 1926.

(2) MARTÍNEZ PÉREZ: Sur quelques faits intéressants touchant la régénération expérimentale dans les corpuscules de Herbst et de Grandry. *Trav. du Lab. de Rech. biol.* Tomo 28. 1932.

orbitaria del trigémino, parecen contradecir la naturaleza nerviosa de dicha red periterminal. Esta regeneración es muy tardía, comenzando a los seis meses de la operación y terminándose a los nueve. Remitimos al lector al interesante trabajo de este aventajado discípulo de TELLO. Aquí nos importa solamente recoger el hecho de que las neurofibrillas regeneradas e invasoras del antiguo disco degenerado no rebasan, según dicho autor, los límites del disco ni asaltan, por tanto, el protoplasma de las células de sostén (1).

D. **Recientes observaciones nuestras sobre los corpúsculos de Grandry y Herbst.**—Recordando el buen éxito logrado hace años aplicando al

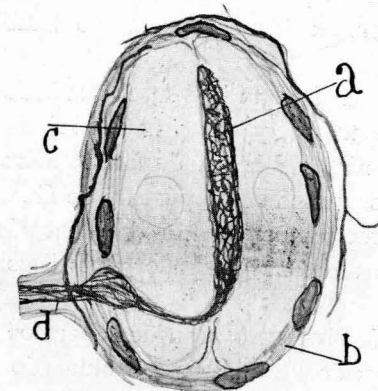


FIG. 58.—Órgano de GRANDRY. Cortado de través.

tema, después de DOGIEL (2), la primera fórmula del nitrato de plata

(1) Consideramos todavía *sub judice* el problema de la regeneración de la red periterminal. Este asunto exige nuevos y más reiterados experimentos, usando para examinar las lesiones los métodos de la plata reducida, así como las fórmulas de GROSS y BIELSCHOWSKY.

(2) DOGIEL: *Anat. Anz.* Bd. 25. 1904. En este trabajo demuestra DOGIEL por primera vez las neurofibrillas de los órganos de GRANDRY y HERBST. Véase también su trabajo fundamental efectuado con el método de EHRlich. *Die Nervenendigungen in den Tastkoerperchen*, etc. *Arch. f. Anat. & Physiol. Anat. Abt.*, 1891, y las investigaciones de SZYMONOWICZ: *Arch. f. mikrosk.-Anatomie.* Bd. 48. 1896. Yo mismo exploré los corpúsculos de GRANDRY con el nitrato de plata, aunque sin insistir sobre el tema, que creí agotado por DOGIEL. (Véase: *Histologie du système nerveux.* Tome I, pág. 476, fig. 121). En realidad, casi todo cuanto sabemos tocante al armazón neurofibrillar del disco táctil, al histólogo ruso lo debemos.

reducido, hemos intentado impregnar los citados corpúsculos táctiles. El fijador usado se compone de nitrato de plata al 3 ó 4 por 100, adicionado de 15 a 25 cent. cúb. de alcohol. También nos hemos servido con éxito de la fijación en hidrato de cloral, con subsiguiente tratamiento por el alcohol amoniacal. Los resultados obtenidos coinciden, en principio, con los del método de BIELSCHOWSKY y sus variantes.

En las figuras 57 A y B a, mostramos dos corpúsculos de GRANDRY vistos de frente e intensamente teñidos.

Nótese que ninguna neurofibrilla traspasa la frontera del disco nervioso. Pero acaso los cortes paralelos a la placa no sean los más a propósito para reconocer la pretendida red periterminal, situada en las células de sostén. Por eso hemos examinado también cortes longitudinales anteroposteriores.

Como puede verse en la figura 58 a, el resultado ha sido el mismo. Del disco cortado de través, y cuyas neurofibrillas aparecen bien impregnadas, no parte ninguna hebra destinada a las células de apoyo. En la figura 58 d, mostramos un corpúsculo de GRANDRY-MERKEL, bien teñido, donde se aprecia la existencia del conocido aparato nervioso pericapsular extraño al axon generador del disco terminal (DOGIEL y su escuela).

Los *corpúsculos de HERBST* o pequeños aparatos de PACINI del pico del pato no han merecido un análisis tan ahincado y controvertido en estos últimos años como los aparatos de GRANDRY. Aunque el tema se aparta algo del problema que nos ocupa, diremos algo de ellos, ya que se han mostrado en nuestras recientes preparaciones intensamente impregnados.

Nótese en la figura 59, en el bulbo terminal de la fibra nerviosa, una red neurofibrillar libre, formada principalmente por asas, algunas de las cuales sobresalen del espesamiento axónico terminal. El interés de esta observación estriba, a mi entender, en la total ausencia de fibrillas penetrantes en el cilindro granuloso central, no obstante la energía y finura de la impregnación.

Los aparatos de HERBST han ganado actualidad e importancia teórica gracias al trabajo reciente de MARTÍNEZ PÉREZ, más atrás citado. Este autor ha estudiado la regeneración traumática de dichos aparatos. Y ha probado que la regeneración iniciada a los dos meses y medio alcanza su auge a los once. Pero lo más curioso y significativo de estos experimentos consiste en que el tallo nervioso central es reemplazado por

un plexo complicado de ramas libres, que crecen como a ciegas en el espesor de la masa granulosa central, sin acabar de modelarse en una maza final.

Otro dato de interés aportado por MARTÍNEZ y adverso para los

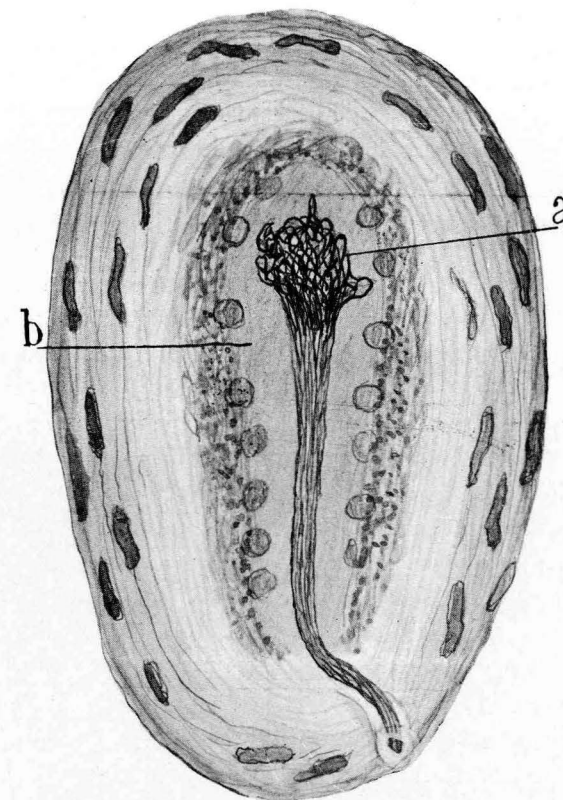


FIG. 59.—Corpúsculo de ERBST del pico del pato adulto (método del nitrato de plata reducido; fijación en nitrato-alcohol).—a, plexo neurofibrillar complicado del bulbo terminal del axon; b, protoplasma pálido de las células de sostén exentas de neurofibrillas.

secuaces de la teoría del *entubamiento* (*Leitzellen*, de HELD), entre los cuales se cuenta BOEKE, es que todas estas ramas finales nuevas marchan libremente, sin cauces preestablecidos, doctrina que venimos sosteniendo hace más de veinticinco años. La aparición de las *Leitzellen*, tanto en la regeneración de los nervios como en la génesis de los mis-

mos en el embrión, constituye un fenómeno tardío y jamás inicial (1).

Permítasenos una observación de carácter general. Choca, desde luego, al examinar las figuras de las monografías de BOEKE, el enorme contraste existente entre la intensidad del teñido de las redes neurofibrilares del disco nervioso (y también de la placa motriz) y las periterminales, tan pálidas que apenas se perciben. Y todavía sorprende más que en los preparados de BOEKE no se aprecien o se vislumbren apenas esas fronteras plasmáticas rigurosas que en todo órgano terminal periférico separan el contorno de las ramas ameduladas finales y las tramas circundantes; fronteras que no dejan de verse jamás en los preparados del oro (método de LOEWIT, por ejemplo), en los de DOGIEL con el método de EHRLICH y en las reveladas por el nitrato de plata (compárense las figuras de BOEKE con las nuestras, las de TELLO y las de los cultivadores del proceder de BIELSCHWSKY). Semejante incertidumbre acerca de las relaciones del retículo periterminal y el neuroplasma constituye un grave inconveniente de la técnica preferentemente empleada por BOEKE.

En conclusión: No negamos la realidad objetiva del *retículo periterminal*, según dejamos consignado más atrás, sino su naturaleza estrictamente nerviosa y su continuación evidente con las neurofibrillas. Todo lo cual en nada menoscaba la importancia fisiológica de la *Netzwerk* periterminal, que podría pertenecer exclusivamente a la célula innervada y representar un sistema intermediario destinado a transmitir el impulso nervioso a los corpúsculos receptores (placas motrices) o colectores (aparatos de GRANDRY). Y este impulso nervioso podría recogerla tanto del neuroplasma como de las neurofibrillas, cuya misión conductriz exclusiva juzgamos todavía hipotética (2).

(1) Véase nuestro libro, desgraciadamente poco conocido, sobre la degeneración y regeneración del sistema nervioso.

(2) Véase, entre otros trabajos, Las células estrelladas de la capa molecular del cerebelo y algunos hechos contrarios a la función exclusivamente conductriz de las neurofibrillas. *Trab. del Lab. de Inv. biol.*, etc. Tomo IV, 1905.

EBENDA: Das Neurofibrillennetz der Retina. *Int. Monatschr. f. Anat. u. Physiol.* Bd. 21. 1904. (En la retina todo un sistema importantísimo de células conductoras (las bipolares) carecen de neurofibrillas visibles, mientras que éstas abundan extraordinariamente en las neuronas horizontales, cuya colaboración en la transmisión del impulso nervioso es bastante dudosa, etc.)

CAPITULO XI

12.—CONCEPCIÓN NOVÍSIMA DE HELD SOBRE LA TEXTURA DE LA SUBSTANCIA GRIS.

Entre los autores que han rechazado más enérgicamente la doctrina neuronal, debemos mencionar a HELD (1). Sabido es su antiguo concepto de la estructura de la sustancia gris: Todas las terminaciones libres pericelulares halladas durante cuarenta y cinco años de porfiadas pesquisas en los centros nerviosos, enviarían al retículo intracelular neurofibrillas continuadas con éste. Y además, en el espesor de la sustancia gris habitaría un syncytio, formado por fibrillas nerviosas aferentes fusionadas con las dendritas mediante los consabidos *Endfüssen*. Buena parte de estas hipótesis han sido compartidas desde hace muchos años por HOLMGREN, WOLFF y STÖHR.

Pero la actitud antineuronista de HELD se ha acentuado mucho con las ideas expuestas en su último trabajo. Son tales, que desconciertan a cuantos hemos usado preferentemente métodos selectivos enérgicos y precisos y hemos consagrado muchísimos años a la resolución del problema de las conexiones interneuronales.

El punto de partida ideológico del neurólogo de Leipzig es la creencia de que los métodos de impregnación metálica (el de GOLGI, COX, el nitrato de plata reducido; el de BIELSCHOWSKY y similares, etc.) no tiñen sino parte de las estructuras nerviosas, escapando de ordinario a su acción selectiva el factor esencial de la sustancia gris, sobre todo al nivel de las capas moleculares. Se trata de un *syncytio protoplásmico difuso* que, desde varios aspectos, recuerda el descrito por GERLACH, APATHY, NISSL y BETHE, pero con importantes novedades.

HELD cita como paradigma de su nuevo concepto la capa molecular del cerebelo. En ella señala tres cosas: una red pálida, fundamental, que no se teñiría sino por los métodos aseleccionados (algo semejante a las redes descritas en la época de GERLACH). Este retículo (*Grundnetz*) es de naturaleza protoplásmica y debe considerarse como un factor estructural nuevo. En la citada *Grundnetz* entran las neurofibrillas nacidas no sólo de las puntas, sino las brotadas en los lados de las den-

(1) HELD: Die Lehre von den Neuronen und vom Neuronencytium und ihr heutiger Stand. *Fortschritte der naturwissenschaftl. Forsch; Neue Folge*, H. 8. 1929.

dritas. En cuanto a las neuritas, participarían también en la formación de dicho retículo fundamental, que se continuaría también con la red pericelular de GOLGI. Este *syncytium* existiría tanto en el cerebro como en el cerebelo, extendiéndose hasta la sustancia blanca, donde ya lo describió

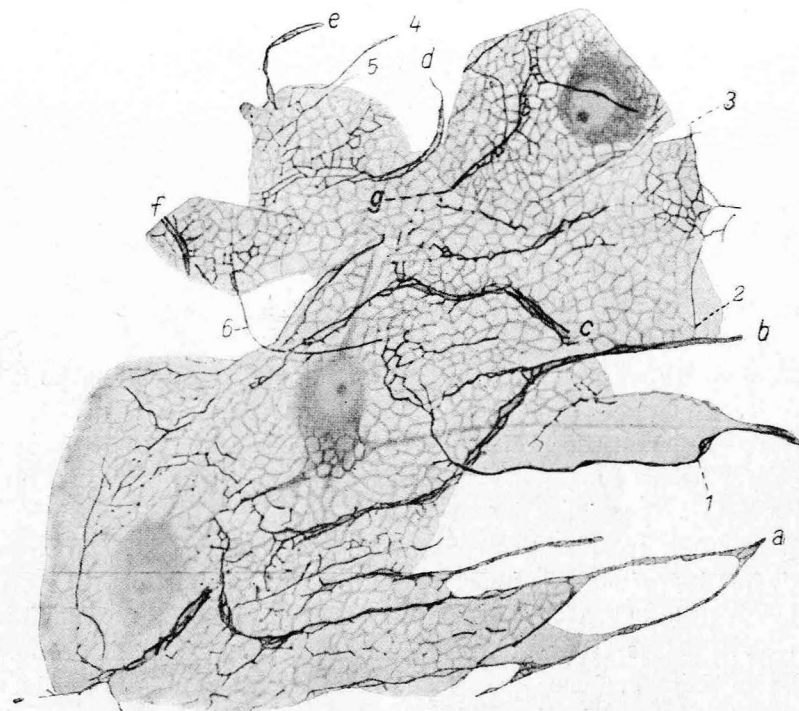


FIG. 60.—Un trozo de la capa molecular del cerebelo, según HELD. En ella se ven dendritas de PURKINJE, cuyas neurofibrillas se pierden en un retículo intersticial pálido.—B, dendritas de PURKINJE; 1, 2, 3, neuritas; c, neurofibrillas desembocando en la Grundnetz. (Método de BIELSCHOWSKY.)

BETHE; pero se localizaría sobre todo, como dejamos dicho, en las zonas moleculares.

No habría, pues, verdaderas terminaciones neurofibrillares en los centros. Pero lo más sorprendente de la doctrina de HELD es que hace intervenir la neuroglia (el *synticyo* neurológico de HARDESTY, FIEANDT y otros), la cual se fusionaría con el retículo fundamental. Así queda destruída la tesis de la independencia de las células nerviosas y neuróglicas, defendida desde la época de DEITERS, RANVIER, MAX SCHÜLTZE

y GOLGI, que todos habíamos aceptado al parecer con una ingenuidad encantadora.

Por desgracia, las figuras y descripciones de HELD no son convincentes, como declara BIELSCHOWSKY. Así ocurre con los grabados 18 y 19, que re-

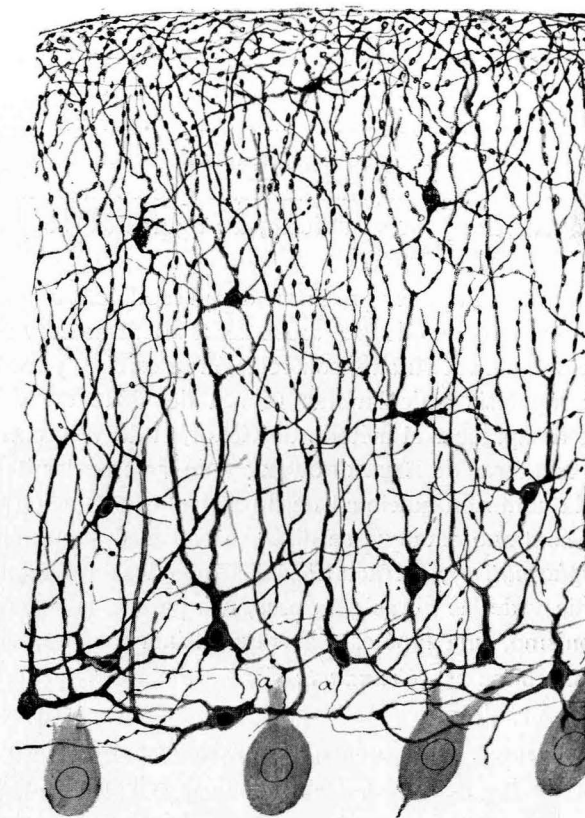

FIG. 61.—Ramaje dendrítico de las células de cesta, teñidas por el método de EHRlich. Capa molecular del gato.

presentan trozos de la capa molecular del cerebelo (fig. 60), donde aparecen unas pocas dendritas teñidas intensamente con un método argéntico y enlazadas mediante el retículo fundamental. En él desemboca tal cual neurita (figura 60, 1.^a, 2.^a, 6.^a, etc.), cuya procedencia ignoramos. Es de pensar que las escasísimas neuritas dibujadas pertenezcan a las células de cesta. En cuanto a la riquísima arborización de las neu-

ronas de PURKINJE, de las fibras nerviosas transversales, de los axones trepadores, etc., brillan por su ausencia. Tampoco se advierten, entre los representantes de la glia, las fibras radiadas (células de horquilla bien dibujada por GOLGI y por cuantos después de él trabajamos por sus métodos) ni los corpúsculos neuróglícos de FAÑANÁS, colorables por el oro y confirmados por SOMOZA, y ni, en fin, otros numerosos factores integrantes de la citada capa molecular (corpúsculos de RÍO-HORTEGA, etc.).

Como prueba de la enorme complicación de la capa molecular del cerebelo, presentamos en la figura 61 el ramaje dendrítico de las células de cesta, teñidas por el método de EHRLICH. Y para completar esta impresión de complejidad rogamos al lector que consulte nuestras monografías del cerebelo, y en su defecto, las figuras 34, 35 y 62 de esta Memoria.

Se adivina que para poder presentar de un modo claro la *Grundnetz*, HELD ha hecho caso omiso de casi todas las estructuras nerviosas y gliales del cerebelo. Todavía antaño, con relación al cerebro y médula, cabía defender las hipótesis reticularistas (época de GERLACH y DEITERS). Pero después de aparecer el método de GOLGI, el de WEIGERT y las impregnaciones metálicas de BIELSCHOWSKY y de las escuelas italiana y española, etc., la admisión adicional de un retículo de función nerviosa e intersticial y continuo (aunque se disfrace con la designación equívoca de red *protoplasmática*), refractario a los métodos intensamente selectivos de la glia y de las fibras nerviosas, nos parece, además de un extraño **anacronismo**, una hipótesis aventuradísima e inaceptable. Todavía podría concebirse esa *Grundnetz* si se estimara como un factor no nervioso, es decir, desprovisto de poder conductor; pero considerarlo como un puente intermediario capaz de transmitir difusamente la energía específica de las neuronas, continuándose además con las expansiones neuróglícas, es un concepto casi metafísico, que rebasa con mucho toda nuestra capacidad de creencia. Como la mayoría de las especulaciones sincréticas, choca con los inconvenientes y contradicciones de las doctrinas conciliadas, y por satisfacer a casi todos, no convencen a nadie o a muy pocos.

Con todo el respeto debido a un sabio como HELD, que durante su juventud, aplicando los métodos comunes, sus procedimientos propios, y sobre todo los argénticos, enriqueció la neurología con importantes hallazgos, séannos permitidas algunas reflexiones críticas.

1.^a En la hipótesis de HELD late una preocupación laudable, aunque muy peligrosa, ya compartida por NISSL, la de rellenar a todo trance con nuevas estructuras nerviosas las zonas claras o moleculares de la sustancia gris. Esta obsesión analítica de rellenar con disposiciones sencillas y esquemáticas las tierras ignotas de la corteza cerebelosa y cerebral la hemos padecido nosotros también, pero hace cincuenta años, cuando teñíamos los cortes con el carmín y la hematoxilina, es decir, cuando no conocíamos aún la maravillosa capacidad analítica de los métodos de GOLGI y EHRLICH. Mas ahora que los procedimientos argénticos han resuelto en plexos las capas moleculares, nos preocupa precisamente un pensamiento contrario. Rellena, gracias al cromato de plata, por incontables arborizaciones nerviosas ameduladas y por infinitas ramificaciones dendríticas, amén de un número incalculable de fibras y células gliales, la citada *terra ignota*, nos preguntamos: ¿Dónde puede alojarse un factor estructural nuevo, tan difuso y rico, cuando parece agotado el espacio disponible en las capas moleculares para alojar las estructuras neuróglícas y nerviosas conocidas (zonas plexiformes de la retina, del cerebro y cerebelo, sustancia de ROLANDO, etc.)? Y no es que nosotros neguemos en principio la existencia de un algo intercelular; pero lo concebimos como una sustancia líquida o semilíquida, capaz de coagularse por los reactivos y de simular, cuando se usan métodos aseleccionados, algo así como un sistema de tenuísimos alvéolos. Pero como este sistema no se tiñe ni por el método de GOLGI ni por los métodos neurofibrilares, nos inclinamos a pensar que carece de naturaleza nerviosa.

2.^a HELD parece olvidar o no dar la debida importancia a los artefactos de los fijadores. Siempre que se usan el alcohol, el formol, etc., y otras fórmulas de fijación y se colora con las anilinas, las hematoxilinas o el carmín, aparecen dos fenómenos importantes: la formación de vacuolas intersticiales de varia amplitud y, sobre todo, la aproximación y como fusión en cordones o tabiques de las expansiones nerviosas y neuróglícas. Trátase verosímelmente de una aglutinación que parece ausente, aunque no falta nunca, en las preparaciones de los métodos metálicos; pero que se disimula porque las estructuras nerviosas y neuróglícas, fusionadas en los citados tabiques, resaltan vigorosamente, dejando todo lo demás incoloro y como si no existiera. Imágenes seme-

jantes han observado otros autores, singularmente ACHÚCARRO (1), que ha llegado a ver con el formol-urano una red intersticial pálida, que no se parece gran cosa a las descritas por HANDESTY, HELD, FIEANDT, ALZHEIMER, y lo que es más grave, no continuada ni con el retículo pericelular de GOLGI ni con las expansiones de las células neuróglícas; razones que inclinan a estimarla como artificial.

3.^a Que, lejos de dar los métodos de impregnación metálica imágenes incompletas, son infinitamente más ricos en revelaciones que los otros, sin excluir los neurofibrilares. Sin embargo, ninguno constituye todavía el ideal. A pesar de todo, y pese a sus limitaciones, la plata coloidal, además de haber aportado importantes datos sobre la estructura de la sustancia gris, ha servido para confirmar en buena parte las revelaciones incompletas del cromato de plata.

4.^a Notemos que en la figura esquemática de HELD no se representan las dendritas secundarias y terciarias de la arborización de PURKINJE, de que damos fiel trasunto en la figura 62. En realidad, a HELD sólo se le han mostrado por el proceder de BIELSCHOWSKY, si hemos de atenernos al esquema mencionado, las neurofibrillas de las gruesas ramas primarias, de cuyo contorno brotarían, a modo de surtidores, sutiles hebras perdidas en la *Grundnetz* o red de fondo.

Nosotros poseemos, aparte preparaciones de GOLGI muy expresivas, impregnaciones neurofibrilares del ramaje de PURKINJE del hombre (1907), mucho más completas que las de HELD (fig. 62). Ahora bien, es imposible observar esa dispersión neurofibrillar en el seno de esa GRUNDNETZ, de que nos habla el histólogo de Leipzig. Tampoco aparece el menor vestigio de dicho pálido retículo. Verdad es que hubimos de emplear

(1) ACHÚCARRO: Notas sobre la estructura y funciones de la neuroglia, etc. Tomo XI, 1913. Figura 3.

Véase CAJAL: Studien über die Hirnrinde des Menschen. Traducción del Doctor BRESSLER. J. Ambrosius Barth. Leipzig, 1900. En este trabajo se verán las zonas moleculares, singularmente la primera capa del cerebro, constituida por triple plexo apretadísimo de ramificaciones nerviosas, dendríticas y apéndices neuróglícos. Lo mismo ocurre en la zona molecular del cerebelo, donde confluyen, además del densísimo sistema de las fibras paralelas, las dendritas de PURKINJE, las fibras trepadoras, los axones de los corpúsculos de cesta y el ramaje frondosísimo de las dendritas de éstos (véase la figura 61). Y aún hay que agregar las fibras radiadas y sus escrescencias colaterales, la microglia y las células de FAÑANÁS.

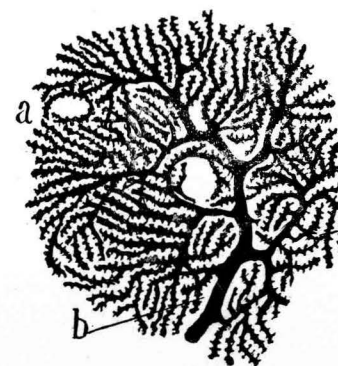


FIG. 62.—Ramas finales terciarias de una célula de PURKINJE humana: a, hueco para capilares; b, últimas ramillas copiadas con la posible exactitud. (Método de GOLGI.)

como fijador no el formol, sino el alcohol de 97°, que posee la ventaja de fijar bastante bien y no menoscabar las apetencias de las neurofibrillas hacia la plata coloidal.

5.^a El citado retículo protoplásmico intersticial de HELD carece

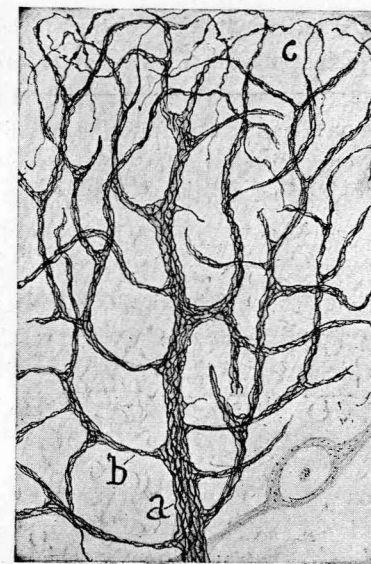

FIG. 63.—Neurofibrillas de un trozo del ramaje dendrítico de PURKINJE del hombre: a, tallo primario; b, rama secundaria; c, ramillas terciarias. La mayoría de éstas queda todavía sin impregnar. (Nitrato de plata reducido.)

de afinidad hacia la plata coloidal de BIELSCHOWSKY, así como hacia el cromato de plata y el azul de metileno (método de EHRLICH). Tales propiedades negativas no son, pues, favorables a la admisión de su función nerviosa.

6.^a Tampoco son plenamente convincentes las figuras de HELD relativas a la continuidad de la *Grundnetz* y las neurofibrillas de las neuritas. Al examinar atentamente la figura 17 de dicho sabio recíbese más bien la impresión de que las tales neurofibrillas emergentes, al penetrar en el dominio de la red protoplásmica (*Grundnetz*), no se fusionan con ella, sino que se superponen, destacando notablemente por su intensa impregnación (1).

7.^a La concepción de HELD crea dificultades insuperables a la doctrina de las localizaciones fisiológicas y a toda plausible interpretación de la propagación del impulso nervioso al través de la sustancia gris. Toda tentativa de fijar el sentido de las corrientes resultaría también empresa inaccesible.

8.^a No menos embarazo produce el concepto syntycial de la sustancia gris (FIEANDT, HARDESTY, HELD, etc.) y su continuación con la *Grundnetz*.

Además de descartar la idea tan generalmente admitida (y probada por métodos de enérgica selección, e incluso por el de la disociación, empleado por DEITERS y RANVIER) de la autonomía anatómica de la glía, sería preciso todavía, dadas sus supuestas relaciones con la *Grundnetz*, atribuirle algún papel importante en el proceso de la actividad nerviosa.

Por todas estas razones y otras muchas que callamos para evitar enfadosas prolijidades, juzgamos inaceptable la novísima concepción de HELD acerca de la fina estructura de la sustancia gris. Sírvanle de excusa la gallardía y audacia del empeño y el deseo plausible y simpático, en principio, de conciliar los hechos e hipótesis contradictorios de NISSL, BETHE, FIEANDT y otros ilustres maestros de la neurología alemana, sin

(1) Consideramos verosímil que las neurofibrillas desprendidas al parecer de los tallos dendríticos, según HELD (fig. 60), no marchan libres por la red de fondo, sino que se hallan dentro del neuroplasma no teñido de ramas secundarias del ramaje de PURKINJE. En nuestros preparados tales hebras aparecen siempre en vueltas en una materia transparente, pero bien limitada.

olvidar a BOEKE, cuyas *redes ultraterminales* recuerdan bastante la problemática *Grundnetz* del cerebro y cerebelo.

SEGUNDA PARTE

CAPITULO XII

LA UNIDAD NEUROGENÉTICA COMO PRUEBA DE LA DOCTRINA NEURONAL. CRECIMIENTO LIBRE DE LOS AXONES EN LOS CULTIVOS HISTOLÓGICOS. ERROR DEL PRETENDIDO ENTUBAMIENTO INICIAL EN LA MARCHA DE LOS AXONES DEL EMBRIÓN. CRECIMIENTO LIBRE DE LAS FIBRAS NEOFORMADAS EN LA CICATRIZ DE LOS NERVIOS SECCIONADOS.

A.—UNIDAD NEUROGENÉTICA DE LAS NEURONAS Y AXONES.

Conforme presumió HIS y demostramos nosotros, LENHOSSEK y RETZIUS, con observaciones incontestables, toda neurona es el resultado de la evolución de una *célula germinal* del primitivo *tubo medular*, pasando por las fases de: a, *corpúsculo bipolar*; b, *neuroblasto* de HIS, corpúsculo piriforme provisto de un axon corto acabado por un cono de crecimiento (CAJAL, LENHOSSÉK, etc.); c, pequeña neurona con dendritas rudimentarias, y, en fin, d, célula estrellada provista de dos clases de proyecciones diferenciadas y ramificadas; la *neurita* o axon y las *dendritas*, ambas libremente acabadas. Este ciclo neurogenético se extiende a todas las células nerviosas, con algunas variantes especialmente localizadas en el cerebelo, ganglios raquídeos y retina (1).

Por fortuna, sobre este punto, el dictamen de cuantos modernamente han investigado la evolución de la neurona es concordante, incluyendo al mismo HELD, tan caviloso y descontentadizo. Al lector a quien interese la neurogénesis y desee más amplia información, aconsejamos la consulta de las monografías fundamentales de HIS y las modernas de HELD, HARRISON, LUGARO, TELLO, MARINESCO, AGDUHR, etc., basadas

(1) Una colección de nuestras monografías neurogénicas ha sido publicada recientemente en un volumen, bajo el título de *Études sur la neurogenèse de quelques vertébrés*. Madrid, 1929. Las investigaciones de HELD, aparecidas en diversas épocas, están desarrolladas e ilustradas profusamente en su clásico libro *Die Entwicklung des Nervengewebes*. 1909. Leipzig.

las más en la aplicación de los métodos neurofibrilares. En este artículo, de índole sintética, sólo debemos aludir a las opiniones relacionadas con la doctrina neuronal. Las figuras 64 y 65 muestran algunos momentos típicos del desarrollo de las células de la médula espinal.

Notemos desde luego que, una vez abandonada por los neurogenistas la teoría catenaria de la evolución y regeneración de los axones, las disidencias giran solamente en torno de cuestiones secundarias.

A primera vista podría suponerse que entre HELD y nosotros existen capitales diferencias de apreciación. Y, sin embargo, casi todo se reduce a una cuestión cronológica. Por ejemplo, HELD admite, con HIS, v. LENHOSSÉK, KÖLLIKER, RETZIUS, LUGARO, HARRISON, TELLO, LEVI, etcétera, la unidad e independencia de las neuronas embrionarias, y sostiene igualmente como nosotros (1), que la neurita primordial se termina mediante un *cono de crecimiento*, y, en fin, que los cilindros-ejes constitutivos de los nervios jóvenes son la continuación ininterrumpida de dichas neuritas. Nosotros compartimos este dictamen, y sólo diferimos en este detalle: A nuestro juicio, las *fibras exploradoras* emergidas del tubo medular y nacidas de los neuroblastos caminarían al principio, es decir, cuando son pocas y aisladas, por los intersticios del mesodermo; mientras que más adelante, una vez congregadas en haces, constitutivos de las raíces rudimentarias, aparecerían estuches celulares de origen enigmático (los *lemmoblastos* de v. LENHOSSÉK, las *Leitzellen* y *plasmodermas* de HELD).

En sentir del neurólogo de Leipzig, inmediatamente después que los conos de crecimiento emergen de la médula se insinuarían en el espesor de ciertas células (*Leitzellen*), que les servirían como de tutores. Gracias a ellas crecerían y alcanzarían su destino. Notemos que si la interpretación de HELD fuera exacta, ello no afectaría substancialmente a la doctrina neuronal, puesto que el protoplasma de tales corpúsculos ad-

(1) CAJAL: *Genèse des fibres nerveuses de l'embryon*, etc. *Trabajos*. Tomo IV. 1906.—IDEM: *Estudios sobre la degeneración y regeneración del sistema nervioso*, 2 vols. 1912-14. Hay una versión inglesa más completa, hecha por el Dr. MAY: *Degeneration and Regeneration of the Nervous System*, 2 vols. Oxford. University Press. London, 1928. Los trabajos de TELLO, poco conocidos, han aparecido en *Travaux du Laboratoire*, etc. Merece aquí particular mención el titulado *Les différenciations neuronales dans l'embryon du poulet pendant les premiers jours de l'incubation*. *Travaux*, etc. Tome XXI. 1923.

venticios no se continúa con las neurofibrillas ni posiblemente con el neuroplasma de los axones embrionarios.

Nosotros admitiríamos de buen grado la tesis de HELD si los siguientes hechos no le restaran verosimilitud:

1.º El axon explorador o recién salido de la médula espinal puede crecer libremente por los intersticios mesodérmicos; pero más a menudo

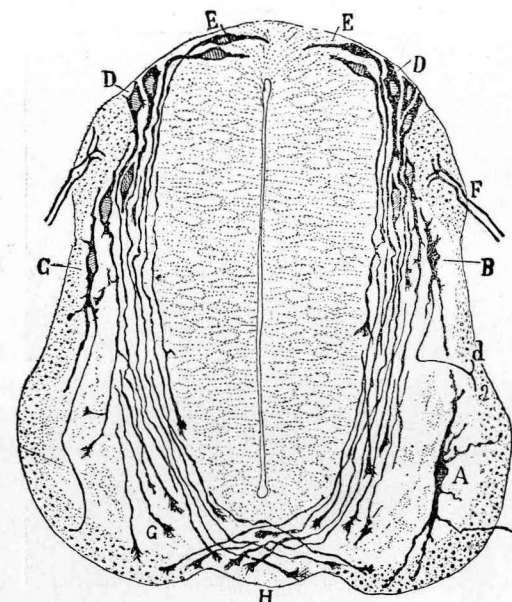


FIG. 64.—Médula espinal del embrión de pollo de cuatro días.—A, neurona motriz; c, conos de crecimiento que marchan en dirección del rafe (método de GOLGI).

se apoya, durante su éxodo hacia la periferia, en los fibroblastos embrionarios, sobre los cuales resbala en virtud de un fenómeno de estereotropismo, bien estudiado por LOEB y HARRISON, y que nosotros hemos confirmado ininidad de veces, tanto en el embrión como en los retoños nerviosos de las cicatrices (regeneración de los nervios seccionados). Dada esta curiosa y bien conocida propiedad y las formas variables de las *Leitzellen* y los *Plasmodesmas*, no es sorprendente que en un corte transversal o longitudinal de las raíces incipientes pueda tomarse una neurita libre, pero íntimamente superpuesta a los citados elementos, más o menos acanalados o anfractuosos, como situada en el espesor de los mismos. En la figura 65, A, D, podrán verse los conos de crecimiento de

estas neuritas primitivas insinuarse entre los corpúsculos mesodérmicos, pero sin penetrar en su interior.

2.º Los experimentos de cultivo de la escuela de HARRISON, confirmados por BURROW (1910), LEVI (1911), MARINESCO y entre nosotros por SANZ, demuestran la aptitud de los conos de las fibras embrionarias para crecer libremente a través de plasmas artificiales, sin perjuicio de

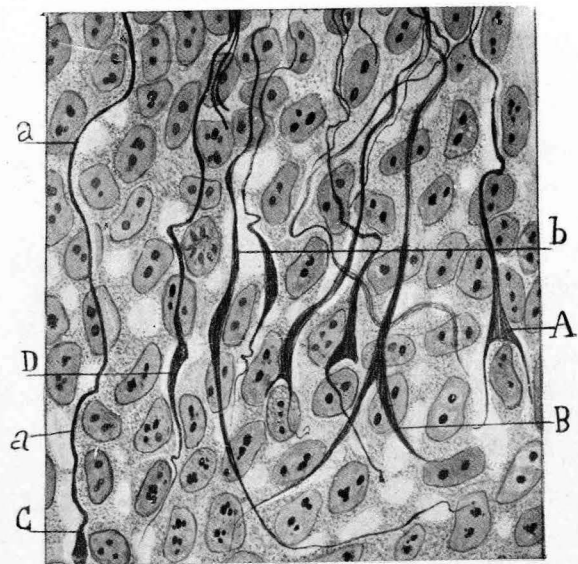


FIG. 65.—Conos de crecimiento llegados al tejido mesodérmico perimedular.—A, B, D, nótese cómo marchan libremente entre las células. Teñido de fondo por la hematoxilina.

aplicarse sobre filamentos de fibrina, células mesodérmicas proliferadas o sobre otras fibras nerviosas (nuestro *estereotropismo recíproco*), lo que, como ha mostrado bien LEVI, produce a veces la apariencia de anastomosis *interneurales* (1). La figura 66, a, muestra los conos de creci-

(1) No obstante, LEVI, en algunas preparaciones de cultivos nerviosos inveterados, admite anastomosis entre axones de diferentes neuronas (véanse las figuras 549 y 550 de su *Trattato di Istologia* (1927).

Suponiendo que el sabio italiano no haya tomado por anastomosis íntimas yuxtaposiciones de fibras (*estereotropismo recíproco*), no hay que olvidar que la transplatación de los fragmentos medulares a medios artificiales crea condicio-

miento del lóbulo óptico de un embrión de pollo marchar en medio del plasma de la sangre de este animal sin apoyarse en células mesodérmicas.

3.º Conos de crecimiento libre semejantes han sido vistos por nosotros, en el epéndimo u otras cavidades orgánicas abundantes en plasma (CAJAL, LORENTE DE NÓ, TSCHERNJACHIEWSKY (1928), etc.

4.º Parece poco probable, según hizo notar LUGARO, que las fibras nerviosas primordiales sean incapaces de marchar libremente en el mesodermo, cuando sabemos que durante el desarrollo de los centros crecen en éstos con grandísima rapidez, al través de la trama gris embrionaria, se reúnen con otros axones y forman vías nerviosas y nervios robustos, sin el concurso de ninguna célula orientadora.

5.º En fin, estimamos inverosímil, *a priori*, que los conos exploradores, de consistencia blanda como parecen probarlo sus flexiones y retrocesos al chocar primero con la basal o con las primeras avanzadas del *mesodermo* perimedular, sean capaces de perforar series de *Leitzellen* o células mesodérmicas, no canaliculadas y probablemente tan blandas y viscosas como aquéllos. Pero no insistamos más sobre este punto, tratado ya por nosotros *in extenso* en libros y monografías anteriores. Aquí nos limitaremos a hacer notar que la hipótesis del entubamiento de HELD (desarrollo embrionario) deja intacto el problema de la orientación. En realidad, desplaza la dificultad sin resolverla. De aceptar esta concepción resultaría que las *Leitzellen* se dispondrían de antemano en el *mesodermo*, por una especie de milagro, en cadenas orientadoras. Semejante explicación (que exhala un tufillo de finalismo y hasta de predestinación incompatibles con el espíritu de la filosofía natural moderna) es mucho más difícil de concebir que la regulación automática de la marcha libre de los conos, en virtud de la acción de materias quimio-tácticas o de fenómenos eléctricos (hipótesis de SFRASSER y similares) (1).

nes anormales de crecimiento y evolución, capaces de perturbar las tendencias de los retoños. El mismo LEVI abunda en este parecer, afirmando que es harto discutible que los hechos observados en los cultivos artificiales puedan aplicarse sin reservas a la neurogénesis normal. Notemos que el mismo LEVI, neuronista convertido, ha confirmado la influencia del estereotropismo de LOEB y HARRISON, tan evidente en la cicatriz de la regeneración precoz de los nervios seccionados.

(1) CAJAL: Nouvelles observations sur les neuroblastes, etc. *Anat. Anzeiger*. XXXII. Bd. 1908.—IDEM: *Loc. cit.* La degeneración y regeneración, etcétera. Tomo I. 1913.

Más gravedad tendrían, a título de reparos a la doctrina neuronal, las anastomosis neurofibrilares intercelulares señaladas en el ganglio de GASERIO del pato por HELD y los puentes y fusiones descritos por BIELSCHOWSKY (1928) en los ganglios humanos (embrión de 1,6 centí-

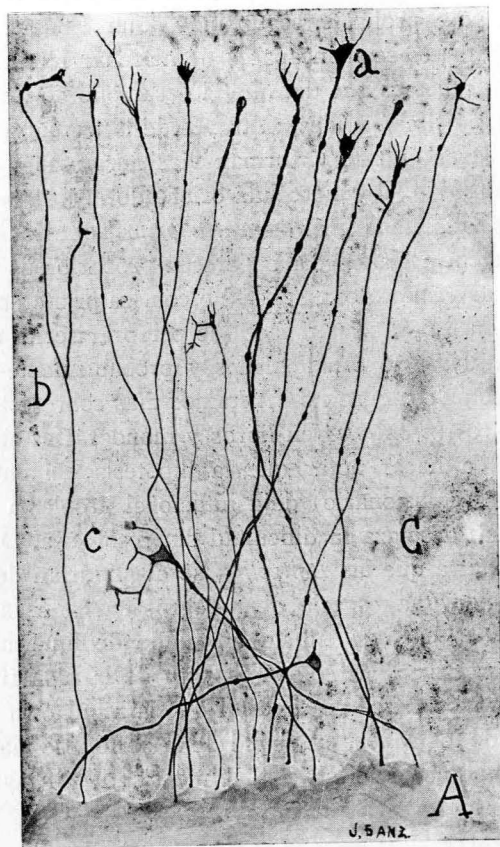


FIG. 66.—Lóbulo óptico del embrión de pollo de ocho días (A). Se mantuvo en un medio artificial veinticuatro horas a 39°. Impregnación por el método de BIELSCHOWSKY: C, plasma o terreno de cultivo; a, nuestros conos de crecimiento; b, bifurcación de un axon. (Preparación y dibujo de Sanz.)

metros), si estas disposiciones fueran constantes y pudieran comprobarse fácilmente. Por desgracia, tamañas anastomosis recuerdan las descritas hace tiempo en la médula espinal por los antiguos autores (recordemos a FRAGNITO, JORIS, SEDWIGK, etc., que trabajaron con métodos especia-

les); deben ser tan excepcionales que en varios centenares de preparaciones ejecutadas por nosotros y TELLO en los embriones de ratón, de pollo y de varios pájaros, etc., jamás las hemos podido sorprender con claridad. Es cierto que en varios casos, sobre todo cuando se emplea como fijador la piridina pura (1), algunos corpúsculos sensitivos se tocan y forman como masas compactas; pero jamás se reconoce en ellos una imagen bien evidente de continuidad neurofibrillar. En suma, estos fenómenos de fusión nos parecen artefactos resultantes de la acción alterante de los fijadores. (Digamos de pasada que no existe ningún fijador perfecto.) Aun siendo ciertas, ¿qué representarían tales disposiciones esporádicas y efímeras al lado de miles y miles de corpúsculos sensitivos que exhiben claramente su independencia en preparaciones irrepugnables, intensamente teñidas y durante todas las fases de su evolución? Pero además, tales supuestas anastomosis faltan en absoluto en el adulto.

B.—LA TEORÍA DE LA AUTOREGENERACIÓN Y DEL ENTUBAMIENTO EN LA RESTAURACIÓN DE LOS NERVIOS SECCIONADOS.

Hoy han perdido ya toda su virtualidad polémica los argumentos sacados de la regeneración nerviosa. Ello no es de sorprender. La *autoregeneración*, es decir, el proceso de la generación discontinua de los axones a expensas de las células de SCHWANN del cabo periférico, y sin concurso de los centros tróficos o neuronas de origen, surgió en una época en que se carecía de métodos apropiados para la impregnación de los axones durante su crecimiento continuo al través de la cicatriz y segmento distal del nervio cortado. Pero hoy, que poseemos fórmulas de gran eficacia analítica, semejante hipótesis resulta absolutamente insostenible (2). Es más, puede afirmarse que sus pocos defensores actuales,

(1) TELLO, nosotros y CASTRO usamos casi siempre la piridina al 50 por 100 de agua y llevamos las piezas, previo lavado, al alcohol de 96°. Fijando con alcohol amoniacal no se presentan jamás las susodichas fusiones.

(2) Con razón nota MISKOLCKZY que la querrela entre los partidarios de la continuidad y los autogenistas proviene de la diferencia de los métodos usados. Estamos convencidos de que si BETHE (hoy casi único mantenedor de la regeneración discontinua), antes de fijar su actitud en el asunto de la regeneración, hubiera conocido los procedimientos argénticos, sobre todo las fórmulas del nitrato de plata reducido, que permiten obtener cortes espesos transparentes, habría defendido

conforme denotan las muchas concesiones a la doctrina de WALLER, RANCIER y VANLAIR, revelan un estado de espíritu propicio a la avenencia. Creemos sinceramente que sin el deplorable alarde de consecuencia

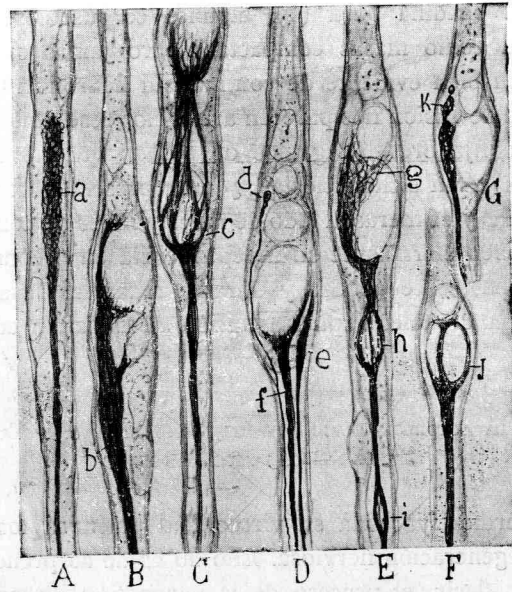


FIG. 67.—Detalles de la marcha de los conos de crecimiento al chocar con las gotas de grasa de los tubos del cabo periférico: *a, b, c, e*, conos de crecimiento.—Esta figura refuta categóricamente la hipótesis de la autoregeneración (o regeneración discontinua). Gato joven sacrificado cinco días después de la operación. Los retoños caminan dentro de las vainas de SCHWANN, degeneradas.

que malogra tantas buenas intenciones y esteriliza o inmoviliza tantos talentos, la conformidad con la doctrina monogenista sería absoluta.

En suma; todo nervio seccionado regenera sus axones mediante los

la tesis walleriana. Así y todo, en sus últimos trabajos, dando pruebas de flexibilidad intelectual y de honradez científica, va aproximándose progresivamente a la doctrina de la continuidad. Continúa, sin embargo, defendiendo como probable *en ciertos casos* una neoformación de las fibras nerviosas, a expensas de las células de SCHWANN del cabo periférico. También SPIELMEYER, y por las mismas razones técnicas, continúa manteniendo su actitud autogenista. Véase BETHE: *Zur Theorie und Praxis des Verheilung Durchtrennten Nerven*. Libro homenaje al Dr. CAJAL, 1922. Consúltese B. SPIELMEYER: *Zeitsch. f. Neurol. u. Psychatrie*. Bd. 36. 1917. Y su *Histopathologie des Nervensystems*. Bd. I. 1922.

brotos del cabo central, los cuales cruzan la cicatriz, asaltan el cabo periférico y llegan, como ha probado TELLO, hasta las terminaciones periféricas, sensitivas y musculares. Arribadas a su destino, atraídas sin duda por alguna substancia (o influencia física hoy desconocida), surgida en

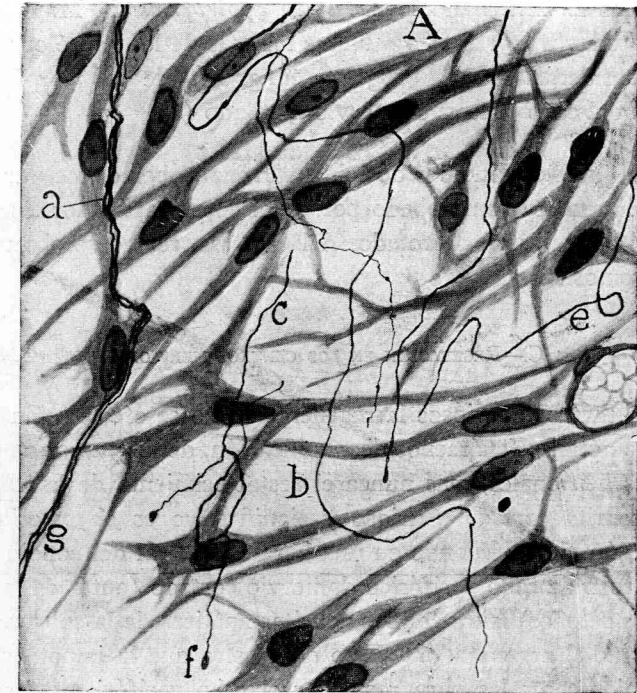


FIG. 68.—Cicatriz próxima al cabo central de un nervio cortado. El animal (gato) se sacrificó a los cuatro días de la sección. *A*, fibroblastos; *a*, retoños finos exploradores que costean fibroblastos de la cicatriz incipiente; *b, c, e*, otros retoños que caminan libremente al través del plasma exudado. Nótese la ausencia de todo forro protector en las fibras brotadas del cabo central.

los núcleos del aparato terminal, modélase nuevamente la arborización motriz destruída (1).

En cuanto a la hipótesis del *entubamiento* de los axones neoformados al través de la cicatriz, la vieja querrela entre BETHE y su escuela y los nuevos investigadores se reduce a una cuestión de pura cronología.

(1) TELLO: *Dégénération et régénération du plaques motrices, etc. Travaux, etc.* Tom. V, 1907.

Al principio los retoños del cabo central emergen desnudos, y sus ramificaciones marchan libremente por los intersticios conectivos; pero desde el sexto al séptimo día de la operación surgen unas células satélites, que les acompañan durante su trayecto y les constituyen un forro protector. Cual sea el origen de estas células adventicias, pero no orientadoras (las *Leitzellen* de HELD o las *apotróficas* de MARINESCO), es problema todavía no resuelto; aunque los más de los neurólogos se inclinan a considerarlas cual progenie emigrante de los corpúsculos de SCHWANN del cabo central del nervio mutilado (1).

Para la justificación de la doctrina neuronal debemos recoger el hecho, casi unánimemente comprobado por todos los investigadores modernos, de que entre los retoños brotados del cabo central no se observa jamás una anastomosis.

C.—REGERACIÓN EN LOS CENTROS NERVIOSOS.

En los centros nerviosos la regeneración no se efectúa. En los casos favorables nótanse fenómenos de ramificación, de degeneración y de metamorfosis neuronales, mas nunca el restablecimiento de la continuidad de una neurita cortada. Curioso y significativo es el experimento de TELLO, según el cual cuando en una herida cerebral del conejo se introduce un trozo de cabo periférico de nervio cortado (antes de la penetración de los retoños), surge en las neuritas apáticas de la sustancia blanca la capacidad regeneradora. Esto demuestra que la impotencia de los cilindros-ejes centrales para restaurar el cabo periférico no es fatal e irremediable, sino que obedece quizás a la ausencia de células de SCHWANN en trance de rejuvenecimiento (2).

En cambio de esta apatía regenerativa de los axones centrales, muestran éstos numerosas transformaciones degenerativas, la principal de las cuales es la creación, cerca o lejos del punto seccionado, de una *bola*

(1) Quien desee orientarse en el estudio de estas cuestiones debe consultar las Memorias de BETHE, DUSTIN, LUGARO, PERRONCITO, MARINESCO, SPIELMEYER, TELLO, ROJAS, CASTRO, BOEKE, MISCOLZCY, etc., y nuestras, y especialmente nuestro libro: Degeneración y regeneración del sistema nervioso (hay una traducción inglesa del Dr. MAY. Oxford, 1928).

(2) TELLO: La influencia del neurotropismo en la regeneración de los centros nerviosos. *Trabajos*, etc. Tom. IX, 1911.

o *maza de retracción* (CAJAL), y la fragmentación en bolas libres alineadas de ordinario cerca de la herida, y por debajo de las colaterales iniciales. Cuando la sección interesa la región de la neurita de que emanen tales proyecciones, prodúcese solamente una maza de retracción que arrastra casi fatalmente la muerte de la neurona mutilada (fig. D, G, F).

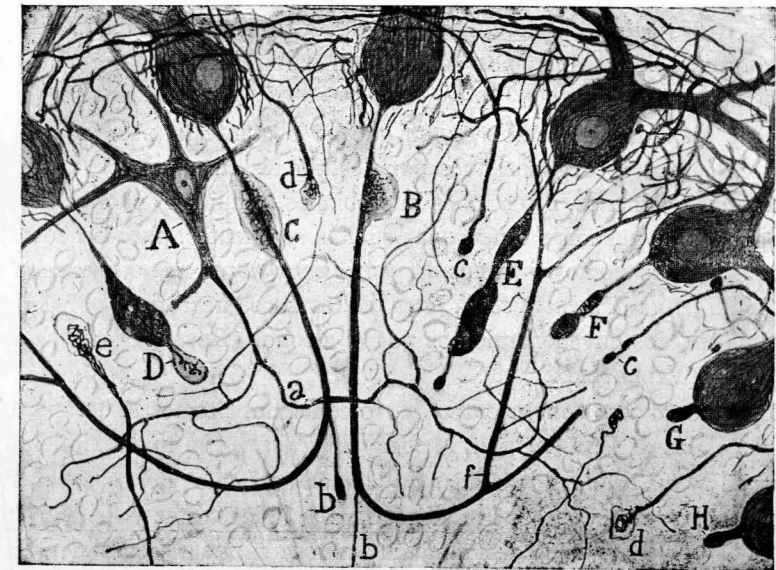


FIG. 69.—Corte de una laminilla cerebelosa. Gato de veinticinco días, uno después de la sección.—D, E, F, variedades de mazas dobles; G, H, axon con bola de retracción; b, continuación del axon de PURKINJE acabado en maza; c, d, colaterales recurrentes hipertróficas de los axones de PURKINJE. En F, G, H, las cestas han desaparecido.

Parte de estos fenómenos, facilísimos de comprobar pero desdeñados por embarazosos para ciertas teorías a la moda, han sido confirmados por MISCOLZCY (1924) y algunos autores imparciales.

CAPITULO XIII

HECHOS ANATOMOPATOLÓGICOS FAVORABLES A LA DOCTRINA NEURONAL. PERSISTENCIA DE LAS CESTAS Y DEMÁS TERMINACIONES PERICELULARES, ETC.

La unidad de reacción patológica de las neuronas exige una restricción aclaratoria. Siempre que las causas perturbadoras afectan la integri-

dad de una sola neurona (bien sea traumática o quimio-biológica), la reacción es perfectamente autónoma. Pero como los procesos morbosos suelen presentar caracteres de difusión y obrando sobre grandes o pequeños focos, es difícil comprobar la unidad de reacción patológica, es decir, la degeneración de la neurona, con integridad de las arborizaciones nerviosas en contacto. No es sorprendente que las neuronas, e incluso las células neurológicas y microglia, sean afectadas conjuntamente, bien por causas microbianas, bien por condiciones químicas no siempre bien esclarecidas.

Hay ejemplos, sin embargo, en que no obstante la extensión de las lesiones (procesos degenerativos por desórdenes circulatorios, absorción de toxinas o venenos, infecciones microbianas, senilidad) muestran acá y allá grupos de neuronas o neuronas sueltas resistentes, poco o nada alteradas. Citemos como ejemplos la *parálisis general*, la *enfermedad de FRIEDREICH*, la *demencia senil*, la *rabia*, los focos necróticos por *embolia* o *trombosis*, los envenenamientos por el alcohol (ROSSI) o por las sales de plomo (VILLAVERDE), etc.

A título de caso convincente y harto conocido, citemos la desaparición de las células de PURKINJE en la *parálisis general*, con mantenimiento de las *cestas* y las células estrelladas de la capa molecular del cerebelo. Esta persistencia, reveladora de la independencia de las cestas y de las células rodeadas por ellas, puede ser también provocada experimentalmente seccionando los axones de los corpúsculos de PURKINJE en la capa de los granos, o más abajo, según mostramos en la figura 70 (1). Tan notable conservación de las cestas, no obstante la desaparición de sus elementos conexos, ha sido también descrita por SCHOB (2) y otros, entre ellos por RÍO HORTEGA (3), K. SCHAFFER, KINDBERG, CAJAL, NAGEOTTE, MARINESCO, SOMOZA etc. El fenómeno contrario, o sea la destrucción de las cestas, fué observado por BIELSCHOWSKY (4) en la *idiotéz amaurotica*, cuya

(1) CAJAL: Los fenómenos precoces de la regeneración neuronal en el cerebelo. Tomo IX, 1911.

(2) SCHOB: *Arb. aus der Deutsch. Forsch. Anstalt. in Muenchen*. V. Bd. 1922.

(3) RÍO HORTEGA: *Trabajos del Lab. de Investigaciones biológicas*. Tomo XII, 1914.

(4) BIELSCHOWSKY: *Histopathologie der amaurotischen Idiotie*, etc. *Journ. f. Psychol. u. Neur.* Bd. XXVI. 1921.

histología patológica ha sido magistralmente estudiada por K. SCHAFFER (1), BIELSCHOWSKY, etc. (figs. 69 y 71). Casos análogos de disociación patológica han sido notados entre las células de PURKINJE y fibras trepadoras. Contra los autores que, como WOLFF, HELD y otros, admiten anastómosis entre las dendritas de las células de PURKINJE vecinas (uniones directas o indirectas), hablan los procesos de degeneración y muerte del axon (porción alejada de la célula) de aquéllas, seguida de la conservación del ramaje protoplásmico y de la hipertrofia de las colaterales iniciales, fenómeno degenerativo que no se propaga a los vecinos elementos

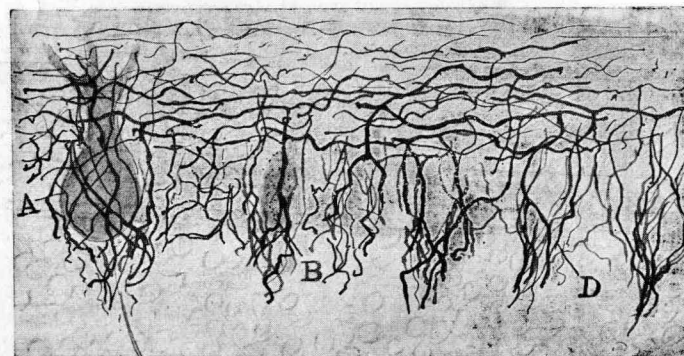


FIG. 70.—Gato de veinticinco días, veinticuatro horas después de la operación.—A, célula de PURKINJE casi normal; B, otra en vías de atrofia y de aspecto granuloso; D, cestas que rodean el hueco donde habitaron corpúsculos de PURKINJE destruidos.

(HUMBERTO ROSSI (2) y otros muchos autores). Aun es más expresiva una lesión de dicho ramaje, observado por nosotros en los traumatismos de la sustancia blanca del cerebelo (3). La arborización dendrítica se transforma y retrae, adquiere la forma de un rosal (degeneración rosálfirme), sin que tan curiosa retracción y metamorfosis se propague a las células inmediatas (fig. 71).

Las fibras constitutivas de una *cesta* pueden exhibir también otras alteraciones importantes y significativas para la tesis que defendemos: Una de ellas es la hipertrofia y retracción notable de los ramos termina-

(1) K. SCHAFFER: *Tatsächliches und Hypothetisches aus der Histopathologie der infantil-amaurotischen Idiotie*. 1912.

(2) H. ROSSI: *Per la rigenerazione dei neuroni*. *Trabajos*, etc. Tomo VI. 1908.

(3) CAJAL: *Loc. cit. Travaux*, etc. Tomo IX. 1911.

les, reconocible en muchos estados morbosos, singularmente en la parálisis general y demencia precoz (CAJAL); otra, asimismo muy expresiva, consiste en el total despegamiento de la ramificación nerviosa, que se aleja del soma rodeado sin el menor vestigio de puentes neurofibrilares comunicantes. Tal perturbación, bastante frecuente en la histología patológica del cerebelo, fué primeramente observada en el perro rábico por G. IZCARA y nosotros (1904). Excusado es acentuar que ambas lesiones representan argumentos de fuerza contra la hipótesis reticular.

En los traumatismos muy limitados del cerebro y cerebelo, etc. (pun-

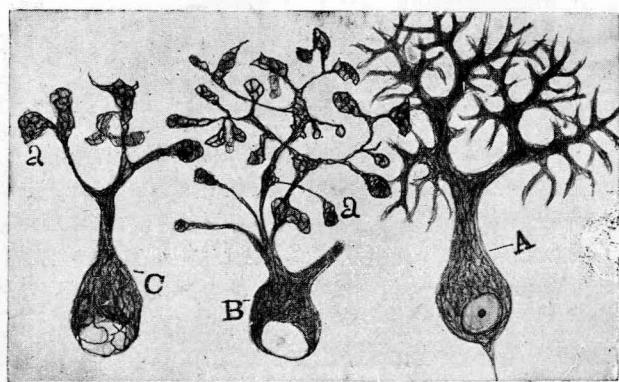


FIG. 71.—Células de PURKINJE del gato de veinte días, sacrificado dos días después de la lesión traumática.—A, corpúsculo normal; B, C, células cuyas dendritas, retraídas, acaban por mazas reticuladas; a, bulbos terminales. Las cestas han desaparecido.

turas con agujas o finísimo escalpelo), es corriente encontrar células degeneradas que destacan en medio de pirámides vecinas incólumes. Por cierto que algunas de las pirámides, cuyo axon fué mutilado por debajo de las colaterales, muestran una reacción curiosa: las colaterales iniciales se hipertrofian (esto ocurre también en las células de PURKINJE del cerebelo), y se da el caso sorprendente de que las células de axon largo se conviertan en neuronas de axon corto (1) (fig. 69, c, d).

Pruebas semejantes de discontinuidad histopatológica pueden obte-

(1) Recordemos también los hechos clásicos de la *cromatolisis* de NISSL y la atrofia de los *focos motores* (método de GUDDEN), y, en fin, la destrucción tardía de las neuronas motrices en el método de VAN GEHUCHTEN, lesiones neuronales todas muy individualizadas, consecutivas a la sección o arrancamiento de los nervios.

nerse con facilidad en la médula espinal, y hasta en el bulbo raquídeo, bien que aquí los traumatismos experimentales bien localizados sean más raros. Así, recientemente, en nuestro laboratorio, CASTRO y DE JUAN han destruído en el conejo una parte del *ganglio ventral* del acústico. Estudiadas por nosotros mediante el método de BIELSCHOWSKY las células del núcleo del *cuerno trapezoide*, hemos notado que transcurridos dos días de la operación los *cálices* de HELD entran en turgescencia, se hipertrofian notablemente y exhiben una degeneración granulosa, mientras las neuronas rodeadas no sufren aparente menoscabo, conservando sus neurofibrillas, aunque no muy claramente visibles.

Consultando minuciosamente la bibliografía se hallarían numerosos casos semejantes a los citados.

No resistimos, sin embargo, a mencionar, por modernos y expresivos, los experimentos de LAWRENTJEW (1) y CASTRO (2). Este autor ha demostrado que la sección de los nervios aferentes o pregangliónicos de los ganglios simpáticos acarrea la desaparición de las arborizaciones pericelulares y peridendríticas, después de un proceso degenerativo rápido (según CASTRO desde las siete a las veinticuatro horas de la sección de las fibras gangliónicas), persistiendo no obstante las células simpáticas de la cadena vertebral, que se presentan normales seis o siete días después de la operación. En los experimentos de LAWRENTJEW, la sección del vago produce la degeneración de los plexos pericelulares de las neuronas simpáticas cardíacas, que se conservan normales a los veintidós días de la operación. En cambio, las fibras nerviosas nacidas de ganglios cardíacos autónomos no afectados por el traumatismo, subsisten. Prescindiendo de la discutible normalidad, según dijimos más atrás, de ciertos nidos nerviosos atípicos (NAGEOTTE y CAJAL) de los corpúsculos sensitivos y simpáticos, problema agitado modernamente por PH. STÖHR (3), recojamos el hecho de que fibras de origen medular en contacto con ciertas neuronas simpáticas no producen, al desaparecer, por lo menos du-

(1) LAWRENTJEW: Experimentell-morphologische Studien über den feineren Bau der autonomen Nervensystems. *Zeitschr. f. mikroskop.-Anat. Forschung*. Bd XVI. 1929.

(2) CASTRO: *Travaux du Laborat.* Tome XXVI. 1930.

(3) PH. STÖHR: *Handbuch der mikros. Anat. des Menschen*. IV. Bd. 1923. Herausgeb. v. Vilh. u. Möllendorff.

Estas notas bibliográficas son incompletas: citar a todos los autores que han advertido estos hechos de disociación anatómica habría exigido mucho espacio.

rante algún tiempo, la menor alteración de éstas. Este resultado confirma las interpretaciones fisiológicas de LANGLEY.

Claro es que semejante persistencia fisiopatológica de las neuronas asociadas no es indefinida. En realidad, todos los elementos nerviosos en conexión íntima padecen con la lesión de los corpúsculos asociados dinámicamente, y al cabo de meses o años pueden caer en atrofia y degeneración por desuso, a condición de que no posean otras conexiones capaces de entretener la actividad funcional.

Pero de todos modos, el hecho de que elementos que han perdido sus conexiones principales subsistan más o menos tiempo, constituye un vehemente indicio de la discontinuidad anatómica de las células nerviosas.

No queremos aducir aquí resultados fisiológicos harto conocidos e incompatibles con las teorías de las redes difusas de GOLGI, APATHY, BETHE y HELD, sobre todo en el nuevo concepto de este sabio acerca de la estructura de la sustancia gris, etc. Concretémonos a declarar que aceptando las hipótesis syncytiales más exageradas, y extendiéndolas a todo el sistema nervioso, quedan sin explicación todos los reflejos musculares limitados, así como las impresiones sensoriales concretas (cromáticas, acústicas, táctiles, espaciales, etcétera), y, en fin, todo cuanto durante los cincuenta años de porfiada y fecunda experimentación nos han enseñado los fisiólogos acerca de las localizaciones en los centros nerviosos. Caeríamos, pues, en el caos, en un nihilismo desalentador, a menos que, para atenuar el desastre de nuestros conceptos de conexión mejor fundados, no se invoque la hipótesis colonial de DOGIEL o alguna parecida (anastómosis por pléyades o distritos nerviosos). Pero estas anastómosis intracoloniales están por demostrar, y aun admitiéndolas, no esclarecerían sino una parte de los procesos fisiológicos y patológicos.

Quizás con el tiempo diga la última palabra la microdissección, aliada al método de los cultivos. Empero hoy por hoy, no ha podido aplicarse, que nosotros sepamos, al tejido nervioso vivo de los centros. La impresión general de los que han trabajado en microdissección es, según declara WOLLAND (1) al comentar los resultados del método de CHAMBERS (2),

(1) WOLLAND: Recent avances in Anatomy. 1927.

(2) CHAMBERS: The structure of the cells in tissues as revealed by microdissection. *The Journ. of Anatomy*. Vol. XXXV. 1925.

Es sabido que este sabio, mediante un ingenioso aparato de microdissección aso-

que la rareza de la continuidad protoplásmica (epitelios) sugiere la idea de que el cuerpo de los animales, a despecho de las especulaciones, casi metafísicas, de los partidarios de la continuidad, se compone realmente de una colonia celular, y que no hace falta cambiar nada, como pretenden HELD y BOEKE, de nuestras ideas histofisiológicas.

CONCLUSIÓN.

Creemos haber aducido numerosas pruebas concluyentes de la doctrina neuronal. Detallarlas todas hubiera exigido un libro. Para nosotros, como para los observadores de la primera época (KÖLLIKER, RETZIUS, VAN GEHUCHTEN, ATHIAS, DUVAL, MARINESCO, etc.), no se trata de una teoría más o menos verosímil, sino de un hecho positivo. ¿Que en algunos casos y mediante ciertas técnicas se observan imágenes dudosas? No lo negamos. Mas el neurólogo tiene el deber inexcusable—común a todos los investigadores científicos—de distinguir lo aparente de lo real, el hecho técnico fortuito del hecho preexistente y general. Y a la hora de juzgar debemos despersonalizarnos, olvidar prejuicios seductores, propios o ajenos, y ver las cosas, según decía GRACIÁN, como si fueran contempladas por primera vez. Y no temamos a las invenciones técnicas futuras, porque si los hechos han sido bien observados, ellos perdurarán, aunque cambien las interpretaciones.

No somos exclusivos ni dogmáticos. Tenemos a gala el conservar una flexibilidad mental que no se avergüenza de rectificaciones. La discontinuidad neuronal, evidentísima en innumerables ejemplos, pudiera padecer excepciones. Nosotros mismos hemos referido algunas, por ejemplo: las existentes probablemente en las glándulas, vasos e intestino (nuestras *neuronas intersticiales*). Recientemente ha confirmado LAWRENTJEW (1) anastómosis en este último tipo celular. Tampoco nos

ciado al método de los cultivos celulares, ha podido apreciar las lesiones consecutivas a los desgarros celulares, con ayuda de finísimas agujas. Los efectos provocados por el traumatismo se transmiten de unas células a otras, si existen entre ellas puentes protoplásmicos, pero no se transmiten en caso contrario. Por ejemplo: en el epitelio de la piel la lesión se propaga a causa de las anastómosis; pero no sucede lo mismo con aquellos corpúsculos epiteliales o mesodérmicos no anastomosados.

(1) LAWRENTJEW: Über die Verbreitung der nervösen Elemente (einschliesslich der "interstitiellen Zellen" Cajals), etc. Diferimos de la interpretación de este sa-

sorprendería la existencia de estas uniones por continuidad en los colenterados, aunque recientemente BOZLER las haya negado fundándose en preparaciones efectuadas por el método de EHRLICH (1). (Punto es éste que exige investigaciones con los métodos modernos.)

No temamos, pues, que al embate de los reticularistas la vieja y genial concepción celular de VIRCHOW sufra graves quebrantos. El organismo normal, en tanto que asociación de células relativamente autónomas, contiene siempre, al modo de una ciudad populosa, al lado de elementos sanos, otros tarados, deformes, monstruosos y aun gravemente enfermos. Por esto dejamos apuntado más atrás, e insistimos en ello, que en lo tocante a la morfología y conexiones neuronales, debemos atenernos a la ley de los grandes números, es decir, a un criterio rigurosamente estadístico.

bio al considerar dichas células como corpúsculos de SCHWANN, porque las células de SCHWANN carecen de afinidad por el método de EHRLICH y el cromato de plata, y además poseen rasgos morfológicos estructurales muy especiales. Acaso no se trate de las mismas células que yo describí en 1892 y 1893. Véase: *Zeitschrift f. mikros.-anatomische Forchung*. Bd. VI. 1926.

(1) BOZLER: Untersuchungen über das Nervensystem der Coelenteraten. I. Teil. Kontinuität oder Kontakt zwischen Nervenzellen. *Zeitschr. f. mikros.-anat. wiss. Biol. Abt.* 1927.

INDICE

	Páginas.
INTRODUCCIÓN	I
PRIMERA PARTE	
<i>Capítulo I.</i> —Apuntes históricos	3
<i>Capítulo II.</i> —Variedades de sinapsis neuronales. La membrana neuronal....	10
<i>Capítulo III.</i> —Las cestas del cerebelo 9	15
1. Refutación de las objeciones	21
2. Otras cestas o nidos pobres en fibras	25
<i>Capítulo IV.</i> —Cálices de Held.....	27
Respuesta a las observaciones críticas de Held y de Bielschowsky.....	29
Nuevas indagaciones personales sobre el argumento	34
Nidos nerviosos en el ganglio ventral del nervio coclear	37
<i>Capítulo V.</i> —Terminaciones del nervio coclear en el órgano de Cortí.....	39
Terminaciones periféricas del nervio vestibular, según las observaciones de Castro y Tello y las recientes nuestras.....	44
<i>Capítulo VI.</i> —Terminaciones mediante bulbos o engrosamientos libres. Retina. Ganglio tangencial del nervio vestibular de las aves	51
Bulbos terminales de Held en la médula espinal (<i>Endfüssen</i>).....	55
Nuevas observaciones sobre estos bulbos	60
Contestación a los reparos y dudas de Halmgren, Held y Bielschowsky sobre la independencia de los <i>Endfüssen</i>	62
<i>Capítulo VII.</i> —Fibras trepadoras del cerebelo	69
Fibras trepadoras de los ganglios simpáticos y terminaciones en forma de zarzal	73
Conexiones por engranaje: fibras musgosas del cerebelo. Asta de Ammon.	75
Conexiones por engranaje en los invertebrados (retina de los insectos, etc.)	81
<i>Capítulo VIII.</i> —Conexiones axodendríticas cruciales en el cerebelo.....	84
Conexiones mediante contactos planos y paralelos (Retina).	86
<i>Capítulo IX.</i> —Terminaciones sobre pléyades neuronales	88
A.—Arborizaciones sensitivas en el tálamo.—Idem en el ganglio de la habénula y cuerpo geniculado externo.	90
B.—Terminaciones complicadas y difusas en la corteza cerebral de los mamíferos.—Variedades de arborizaciones cerebrales.....	94
Espinass de las dendritas de las pirámides corticales.	97
Arborizaciones densas de fibras llegadas del tálamo	100
Arborizaciones de las células de axon corto, etc.....	101

	<u>Páginas.</u>
<i>Capítulo X.</i> —Refutación de los reparos dirigidos a la doctrina neuronal basados en la estructura de las terminaciones motrices y sensitivas periféricas.	104
A.—Terminaciones motrices según Boeke (<i>fibrillas ultraterminales</i>)	104
Crítica de la interpretación de las mismas.	106
B.—Terminaciones en las fibras musculares lisas SEGÚN BOEKE.	109
C.—La <i>red periterminal</i> de Boeke en los aparatos sensitivos periféricos.	110
D.—Nuestras recientes observaciones sobre los corpúsculos de Grandry y Herbst de la lengua y pico del pato.	113
<i>Capítulo XI.</i> —Concepción novísima de Held sobre la textura de la substancia gris	117
Crítica de la misma mediante el señalamiento de hechos inconciliables con ella	121
SEGUNDA PARTE	
<i>Capítulo XII.</i> —Pruebas neurogenéticas de la doctrina neuronal	125
A.—Unidad morfológica de las neuronas y axones durante el desarrollo ontogénico y refutación de la hipótesis de las células conductoras o células-tubos	125
B.—La teoría de la autorregeneración y del entubamiento (<i>Leitzelle</i>) en los nervios seccionados	131
Exposición de hechos probatorios de la independencia de los retoños durante su crecimiento al través de la cicatriz y cabo periférico	132
C.—Regeneración frustrada en los centros nerviosos	134
<i>Capítulo XIII.</i> —Hechos anatomopatológicos favorables a la doctrina neuronal.	135
Los fenómenos regenerativos de las neuronas de Purkinje son siempre individuales.	138
CONCLUSIÓN	141



Universidad de Zaragoza Biblioteca



3210384917

Publicado en los
**ARCHIVOS DE
NEUROBIOLOGÍA**

Tomo XIII. Números 2 y 4-5-6

1933